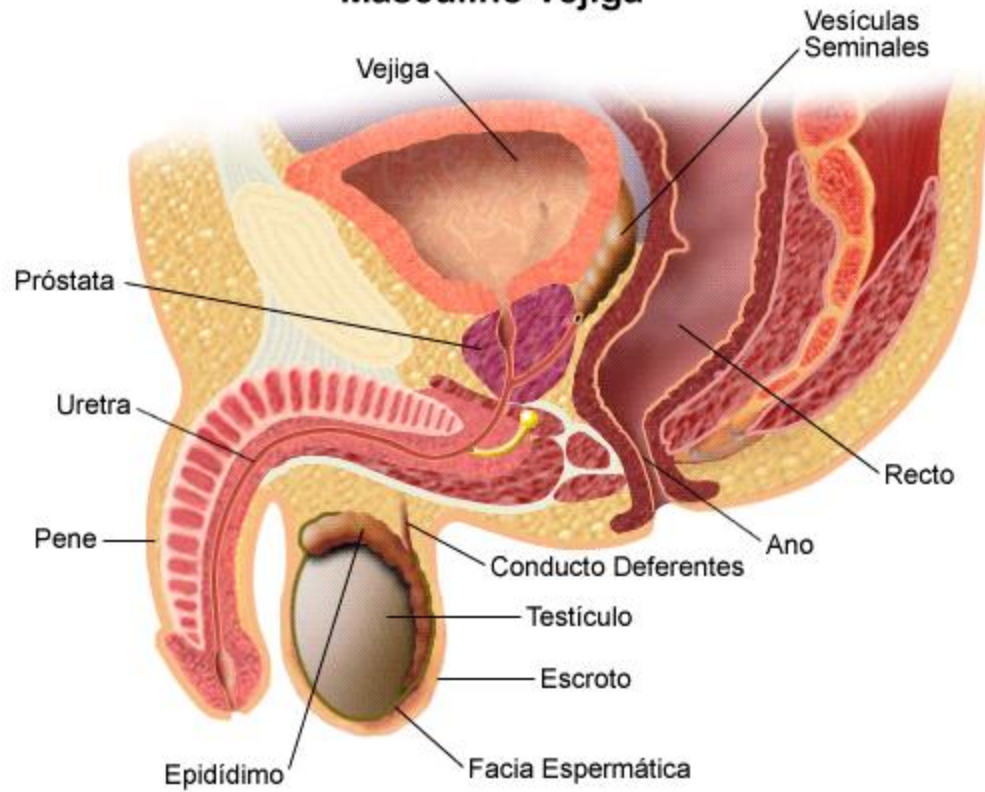


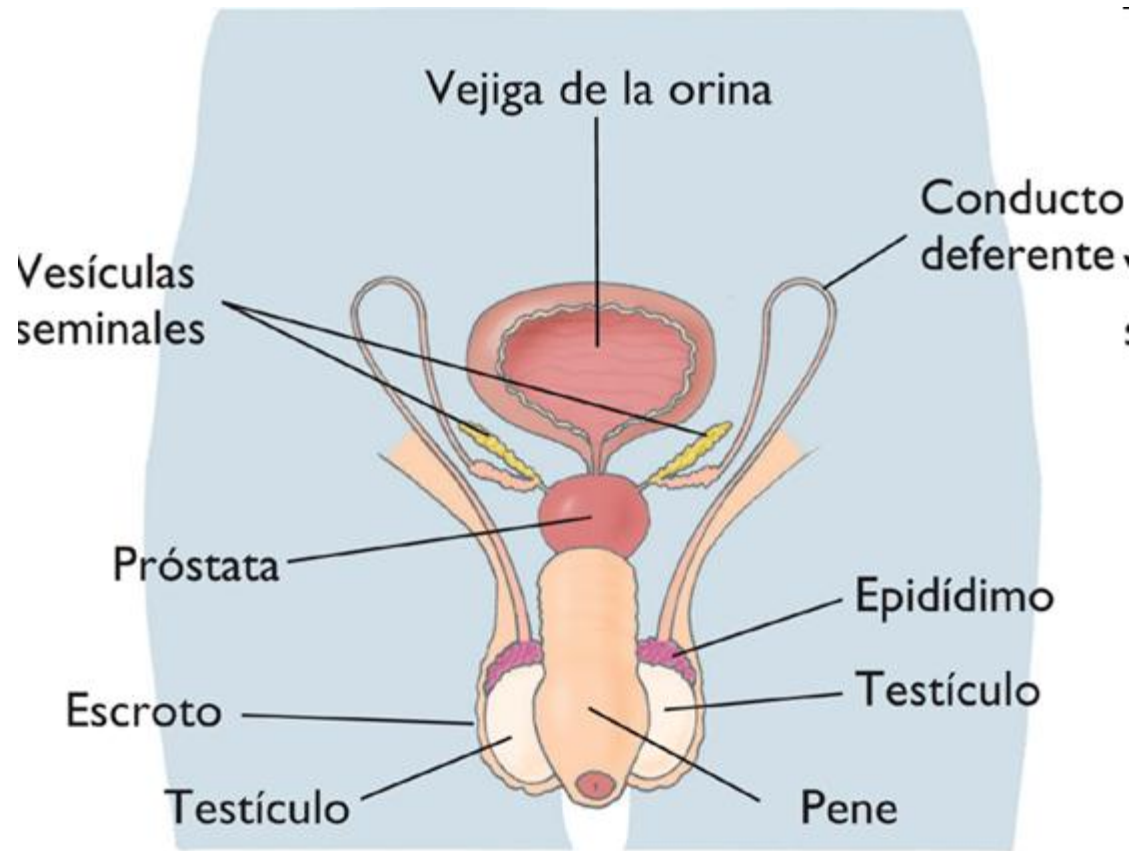
# TEMA 5

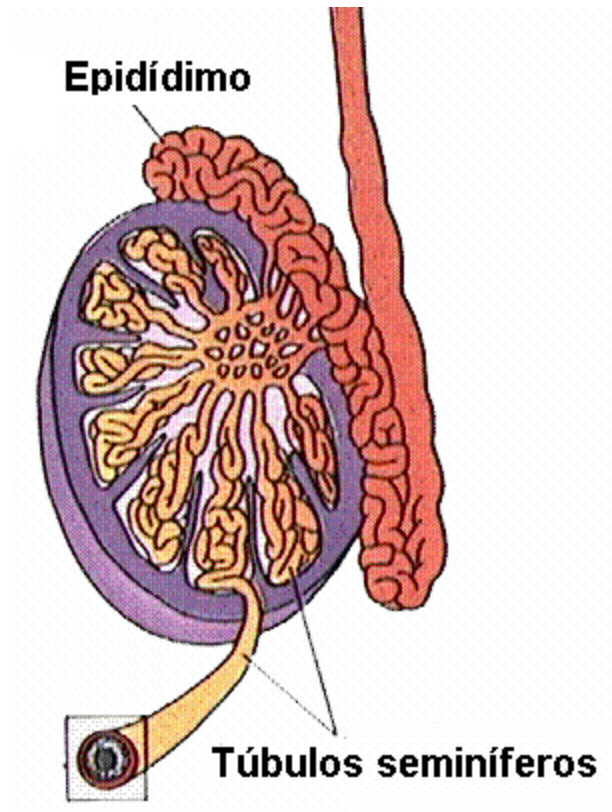
## **LA REPRODUCCIÓN HUMANA**

## Aparato Reproductor Masculino

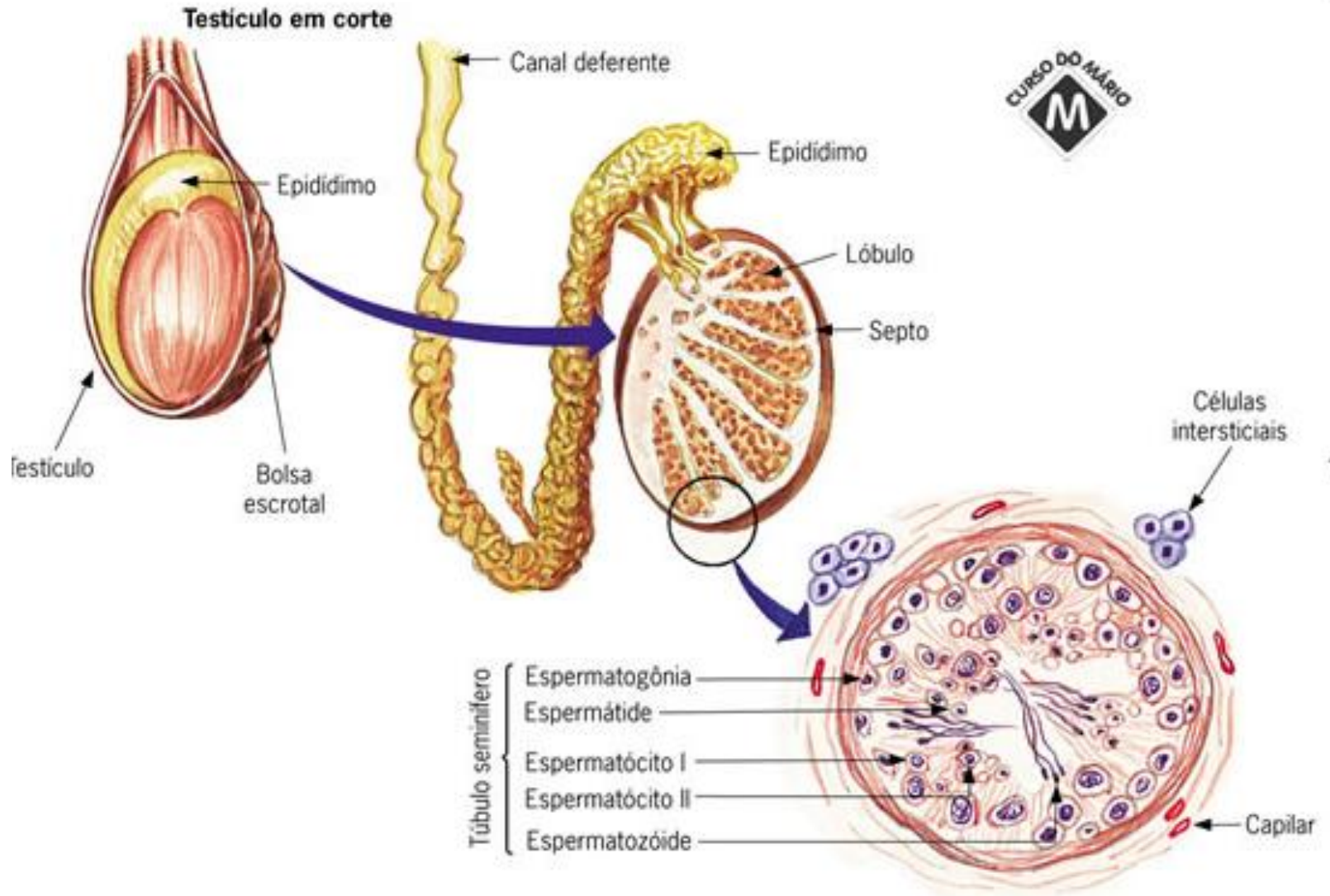
### Vejiga



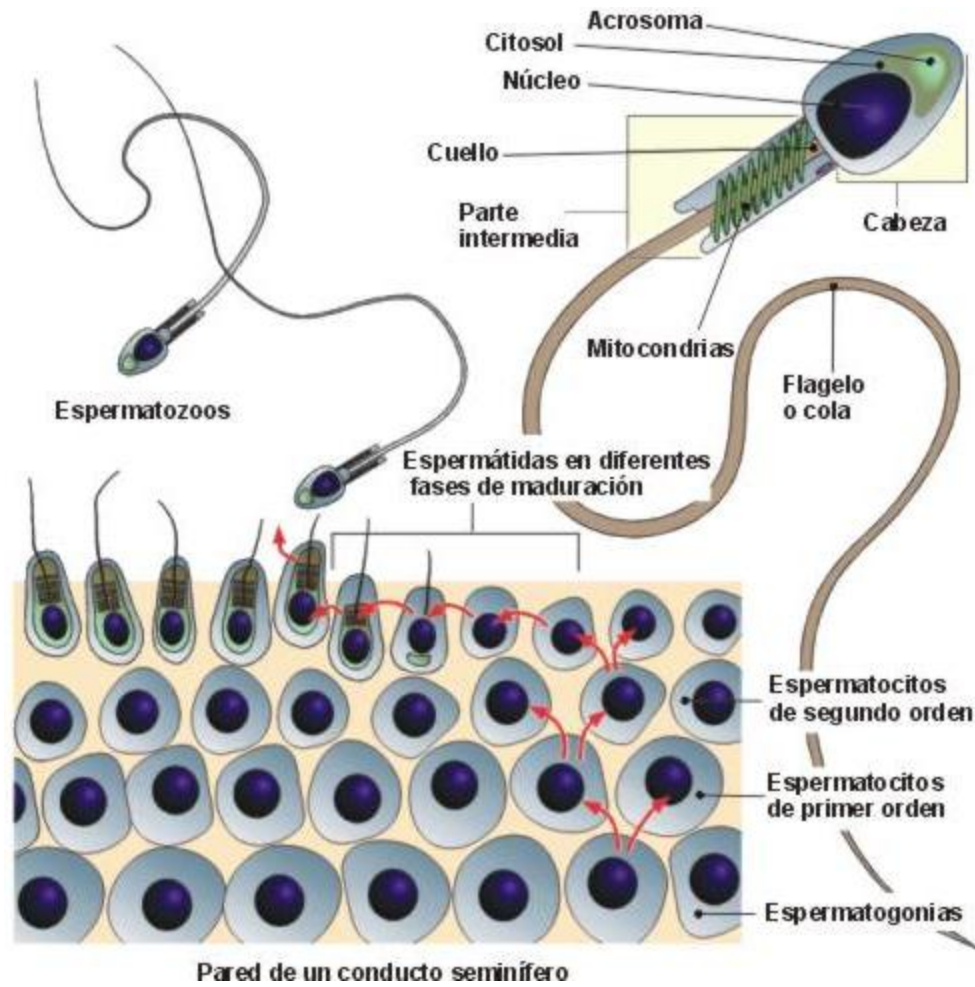




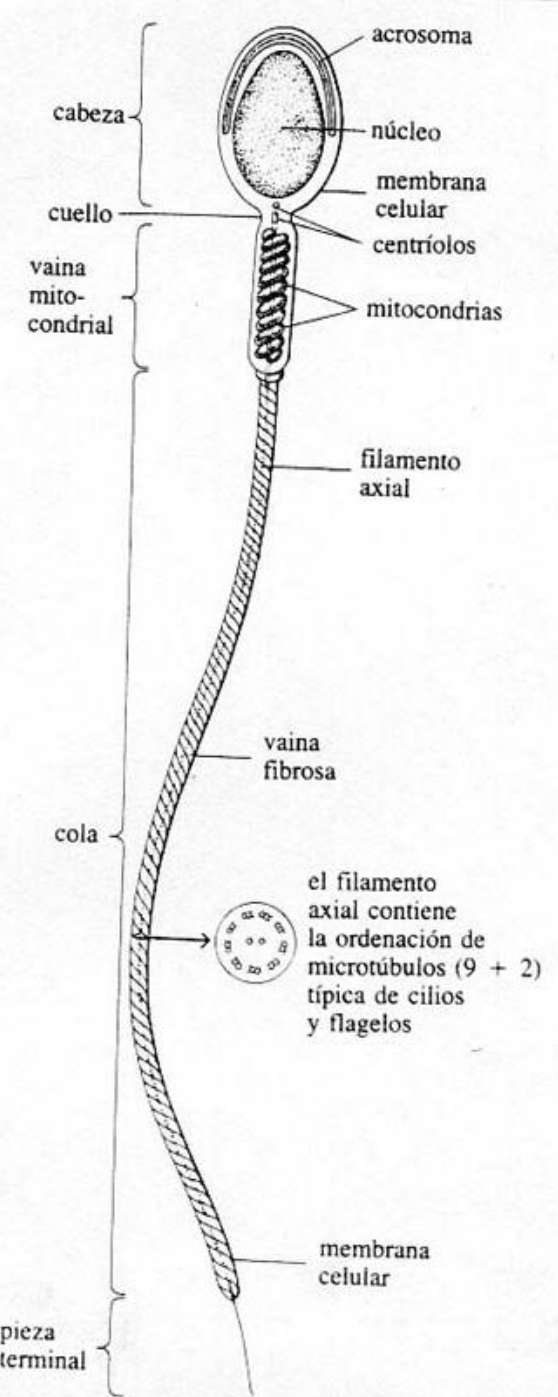
Esquema sencillo de testículo



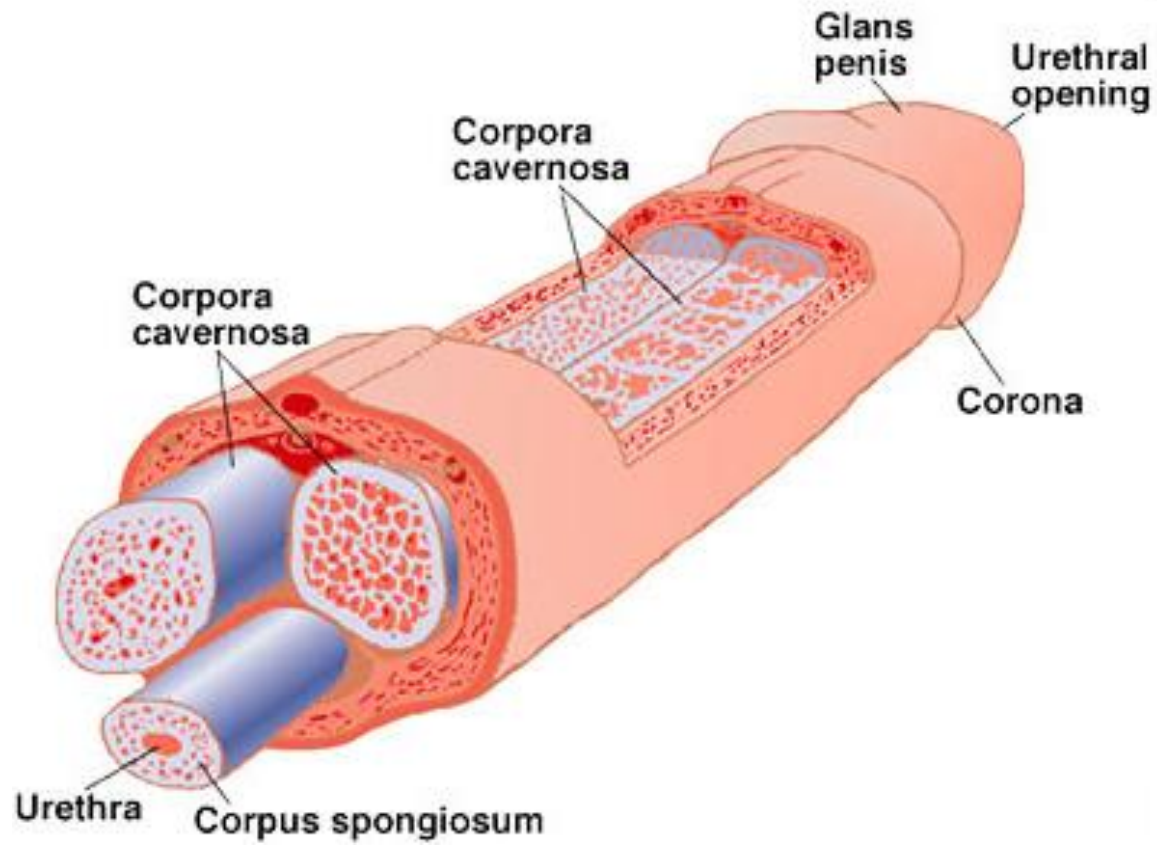
**Corte esquemático de túbulo seminífero**



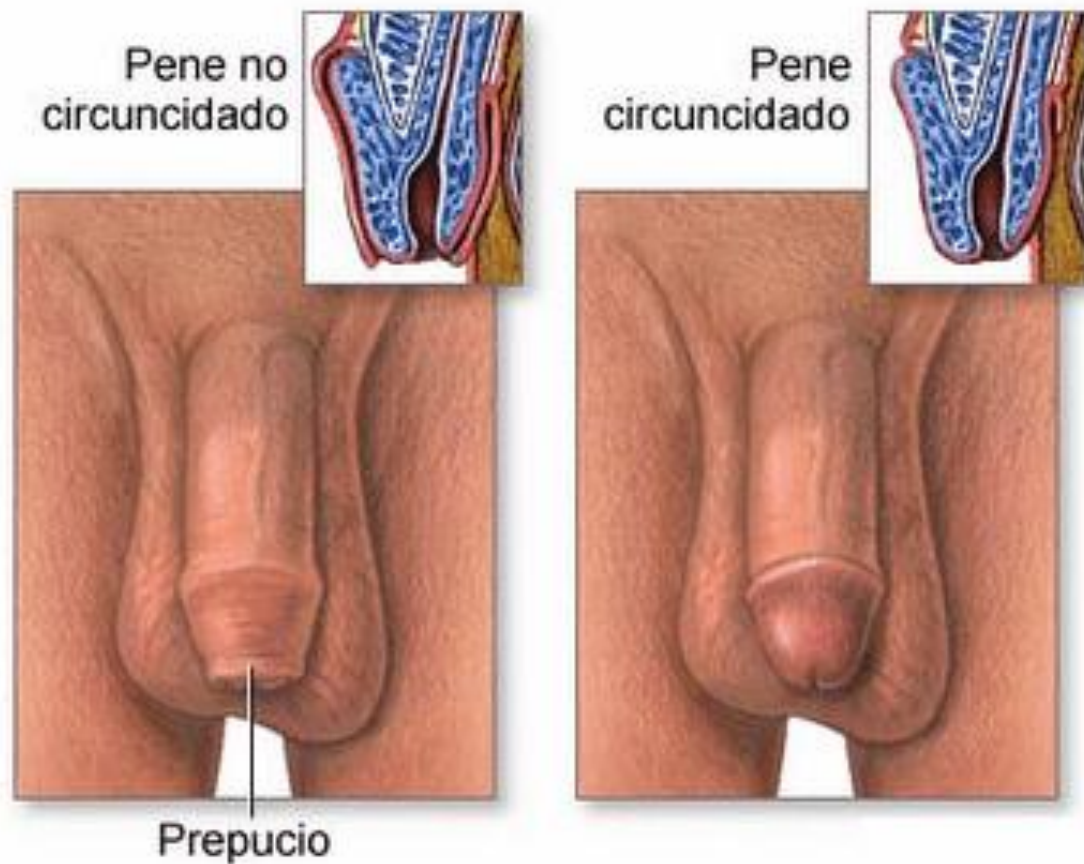
Pared de un conducto seminífero



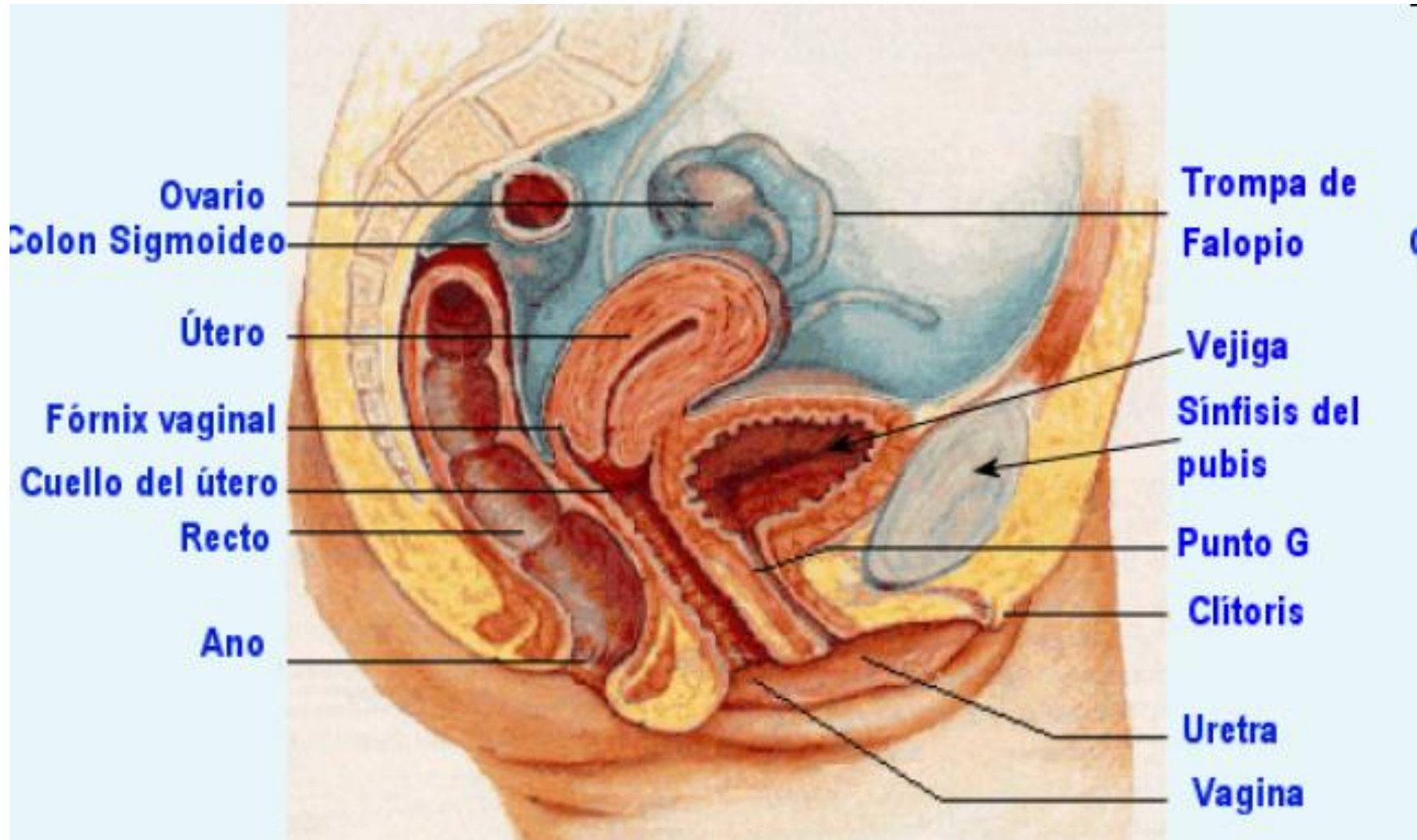
## Estructura de un espermatozoide

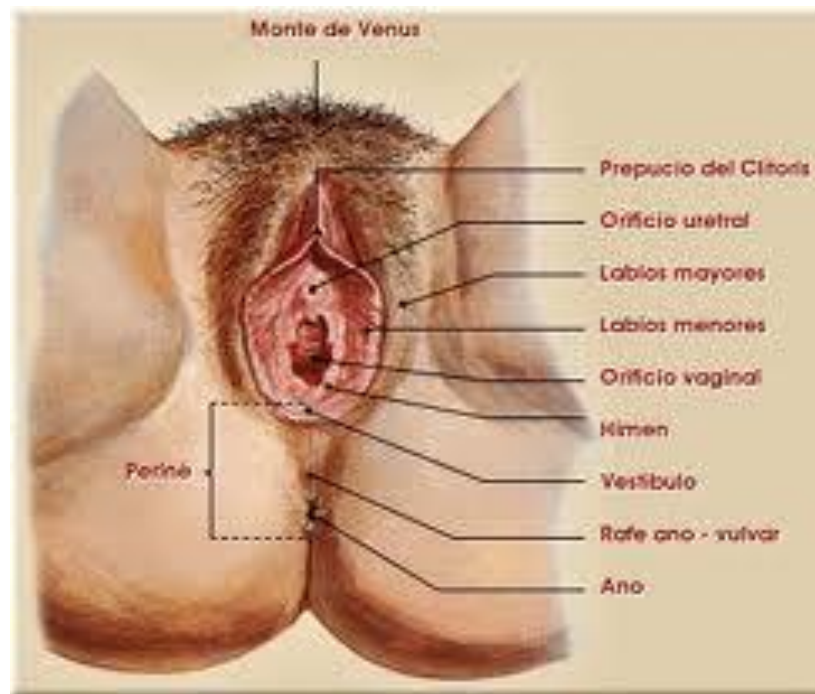


Estructura del pene



El pene está cubierto por una capucha de piel retractable llamada prepucio. Es la estructura que se extirpa con el procedimiento conocido como circuncisión.





5-7. La nueva célula se va dividiendo hasta formar una pelota hueca de células

Trompa de Falopio

2-4. El espermatozoides y el óvulo se fusionan para formar la nueva célula

1. El óvulo maduro es soltado

Desarrollo del óvulo en el ovario

Ovario

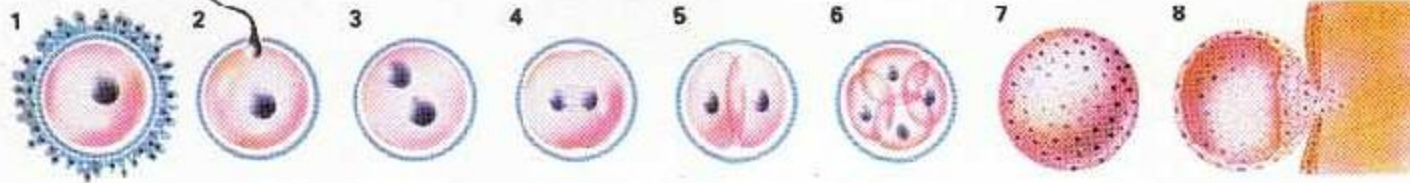
Útero

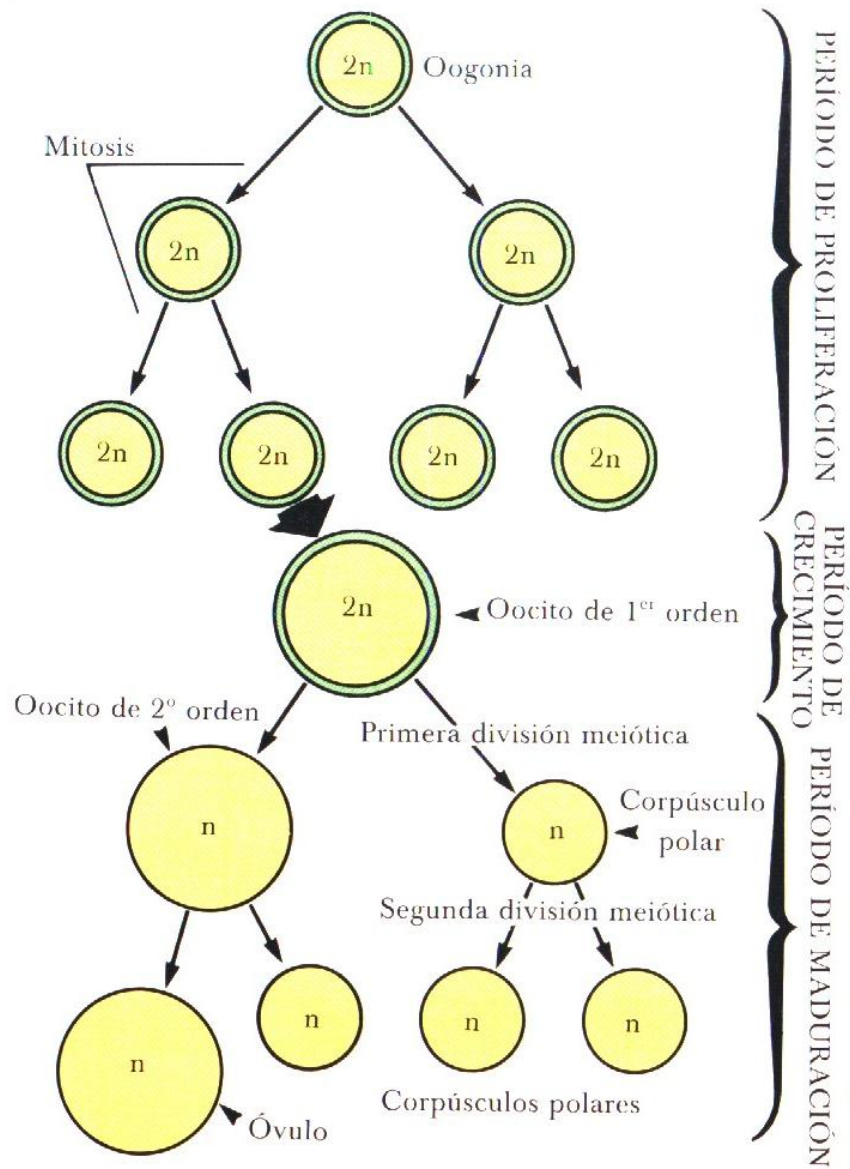
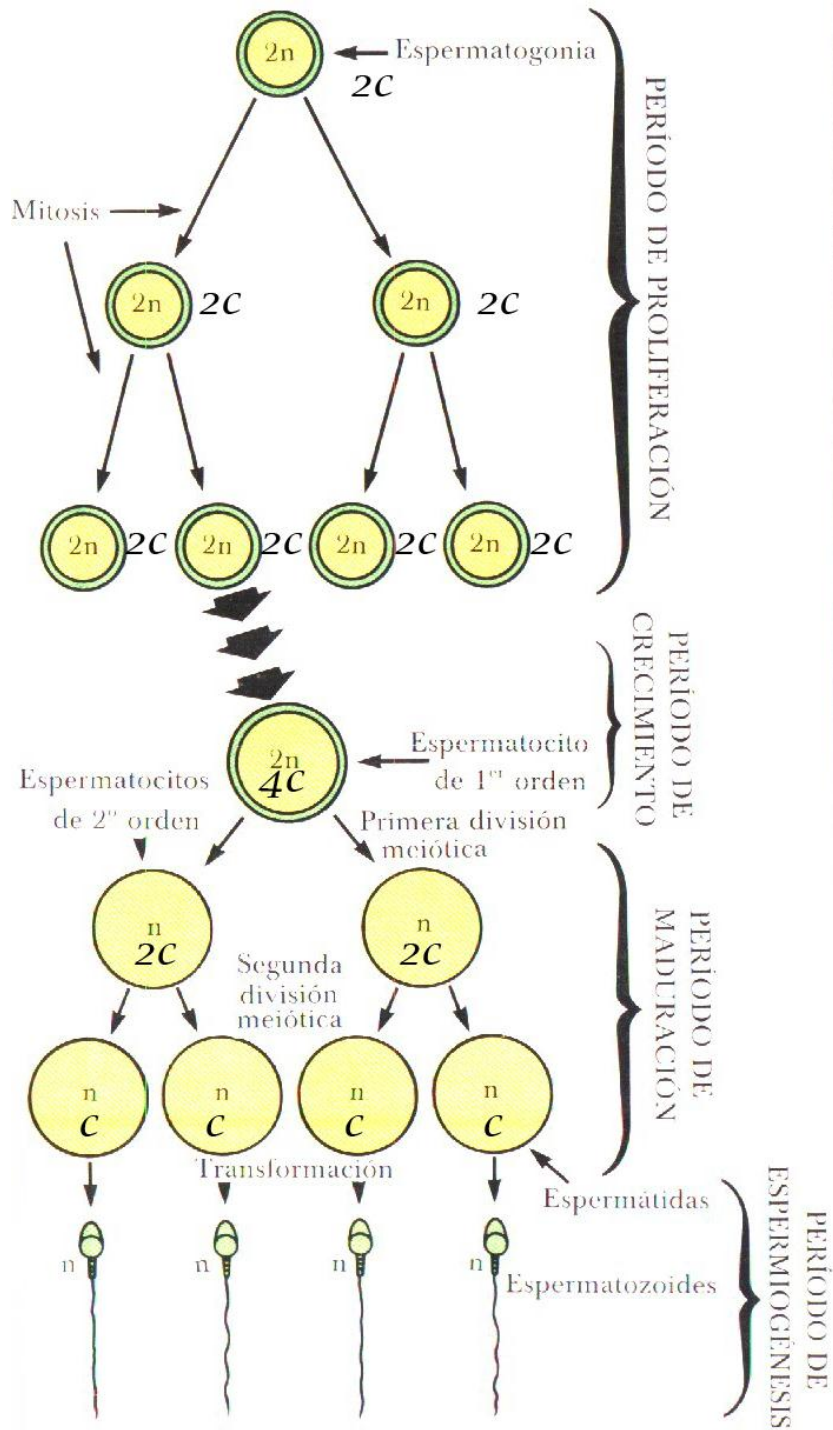
La pelota de células se adhiere a la mucosa del útero

Mucosa del útero (endometrio)

Cervix

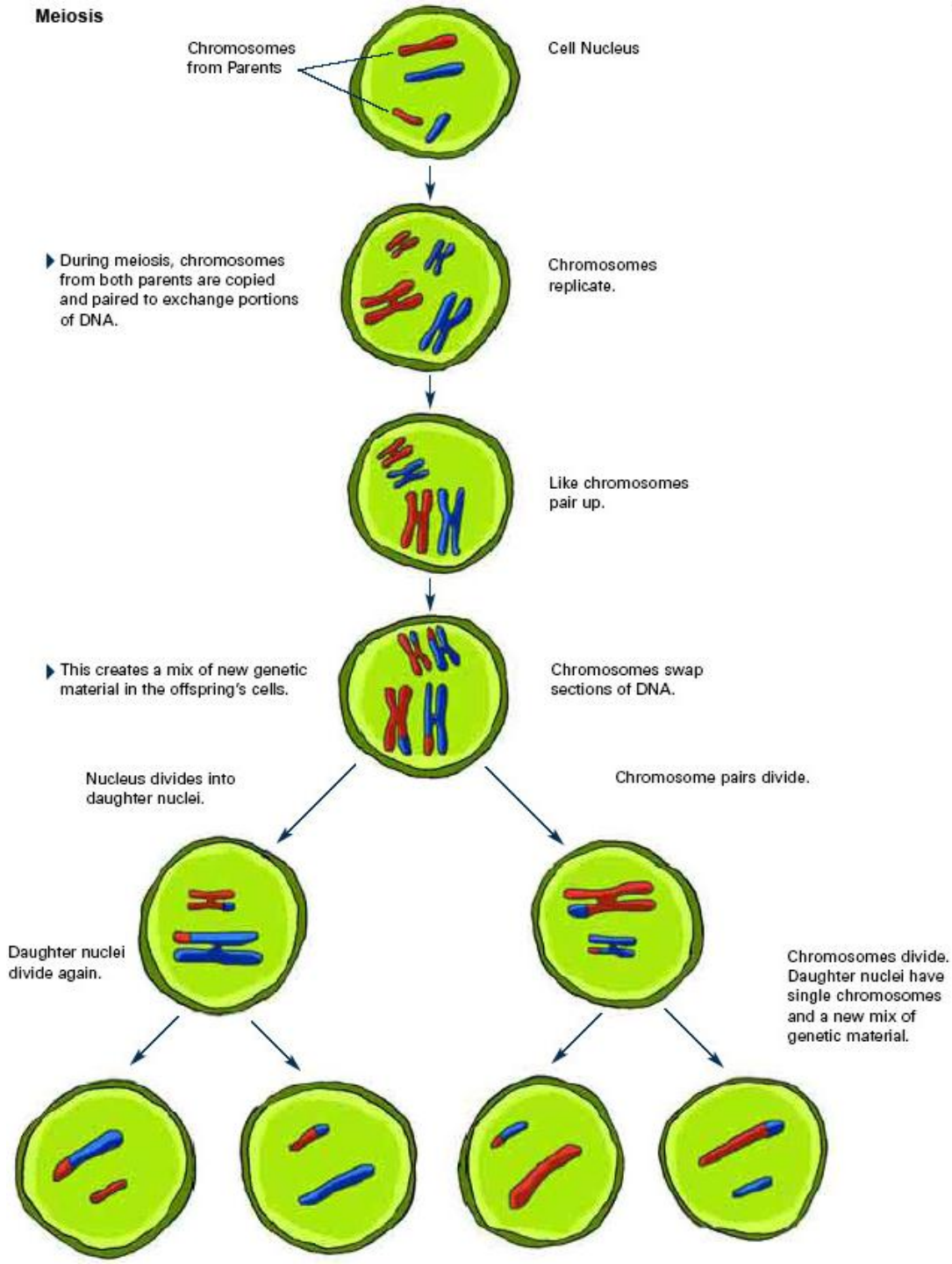
Vagina




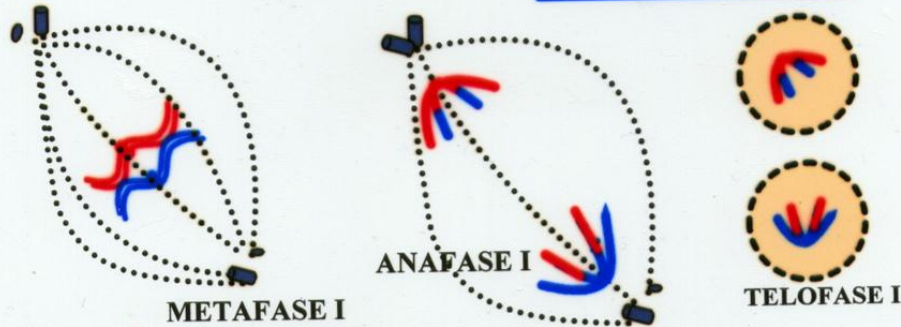
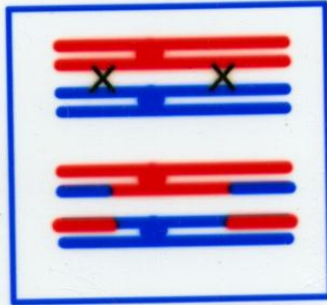
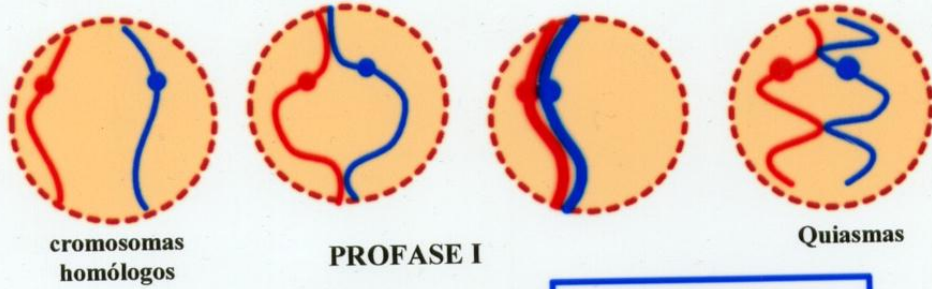


## Espermatogénesis y ovogénesis

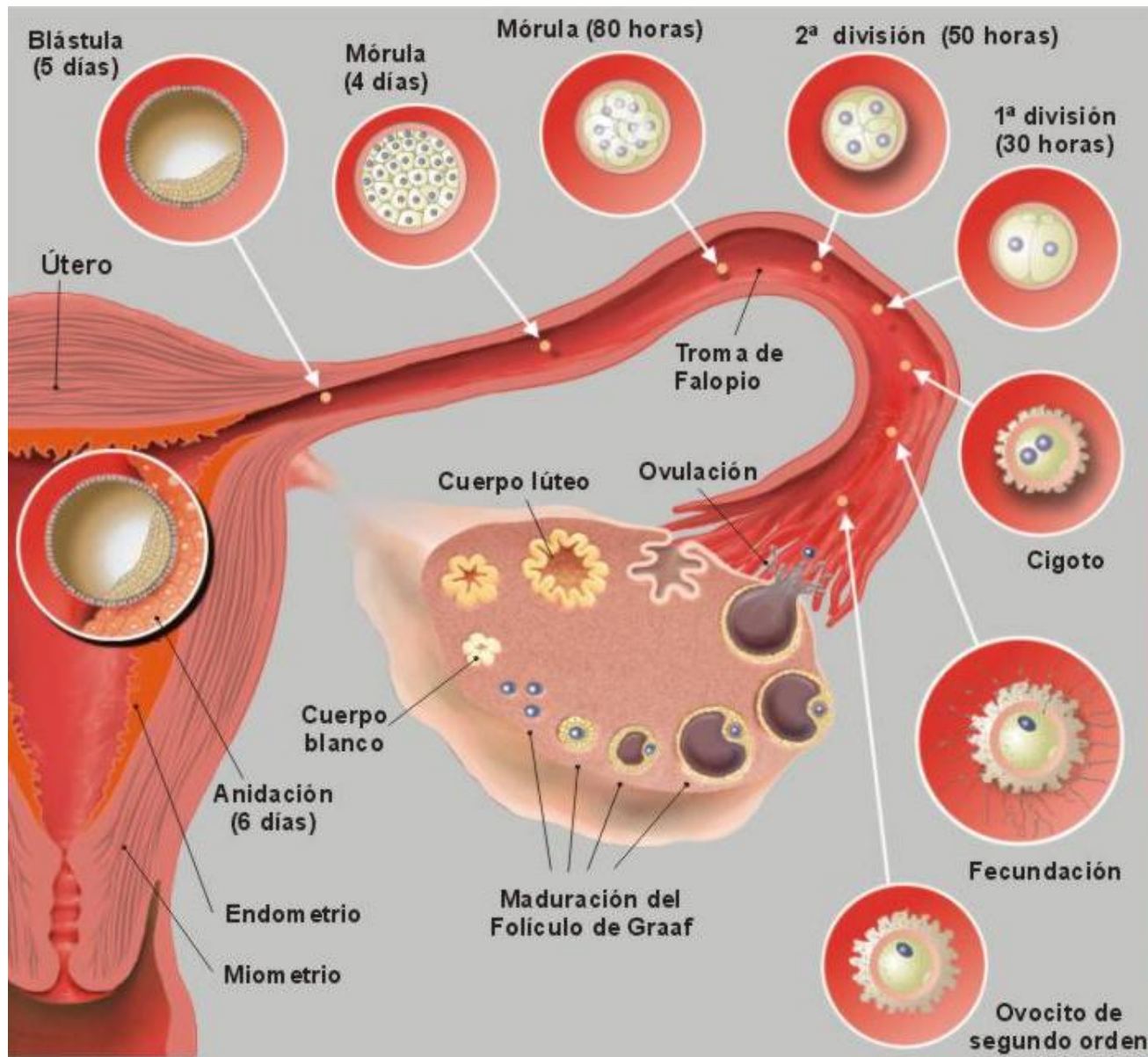
# Meiosis



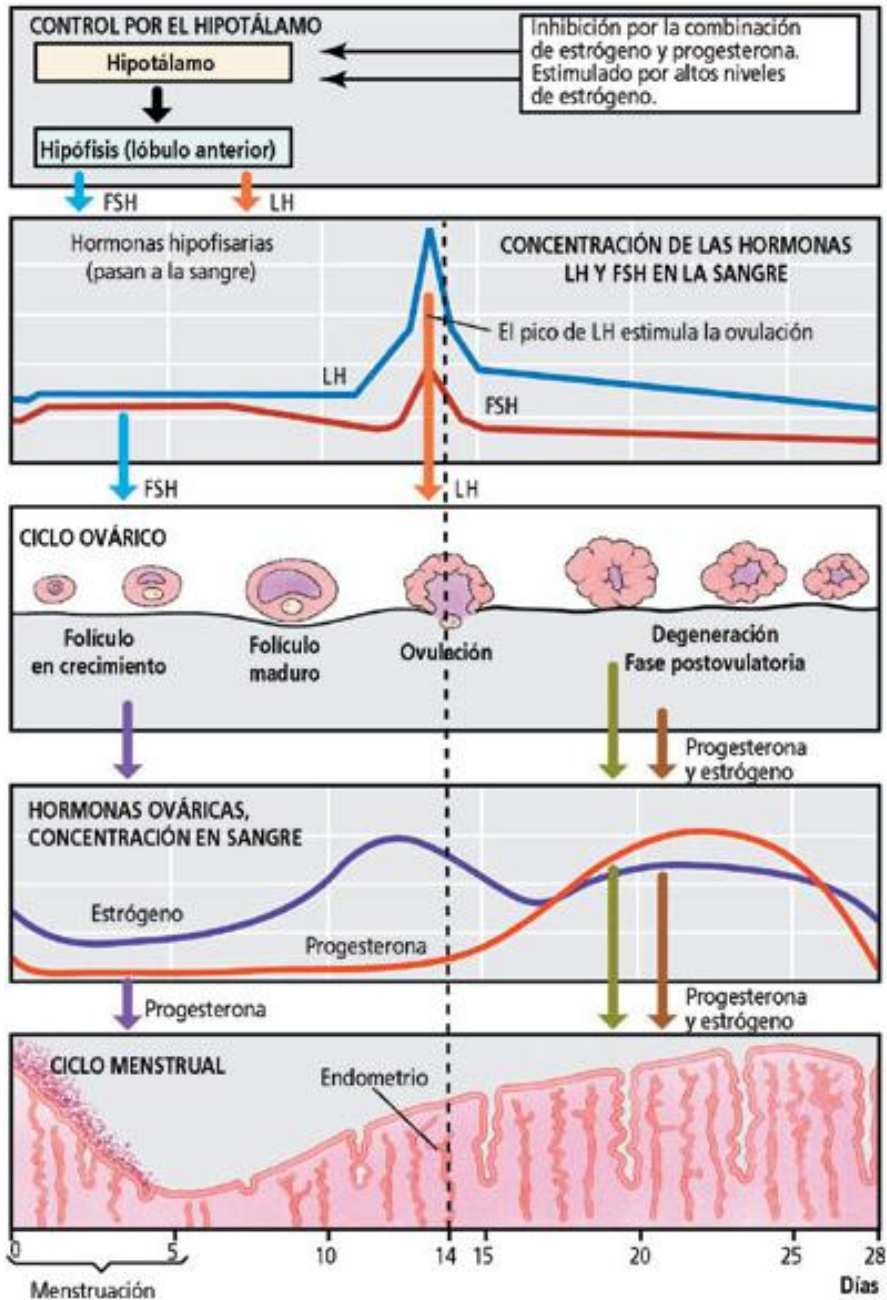
# MEIOSIS



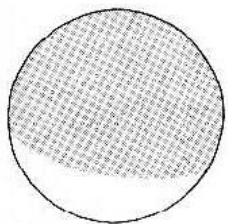
Detalle de la profase I con los fenómenos que llevan a la recombinación génica.



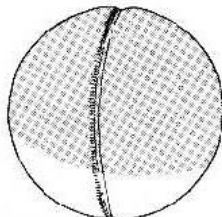
Proceso de fecundación/segmentación/nidación



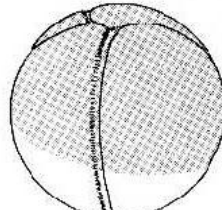
## Ciclo ovárico/uterino/hormonal



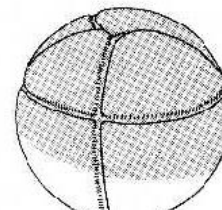
CIGOTE




FASE BICELIAR



FASE CUADRICELULAR

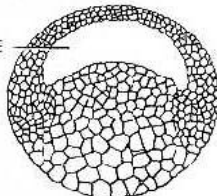


FASE OCTOCELULAR



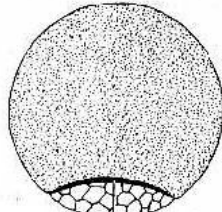
EXTERIOR

BLASTOCELE



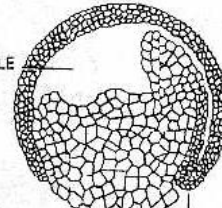
SECCION

BLASTULA



EXTERIOR

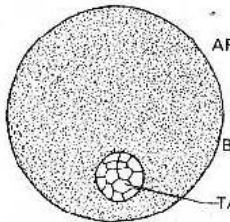
BLASTOCELE



SECCION

LABIO DORSAL DEL BLASTOPORO

GASTRULA TEMPRANA

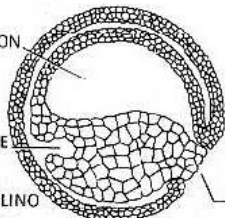


EXTERIOR

ARQUENTERON

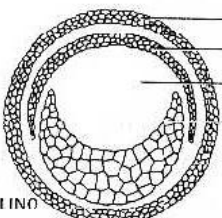
BLASTOCELE

TAPON VITELINO



SECCION TRASVERSAL

FASE DEL TAPON VITELINO



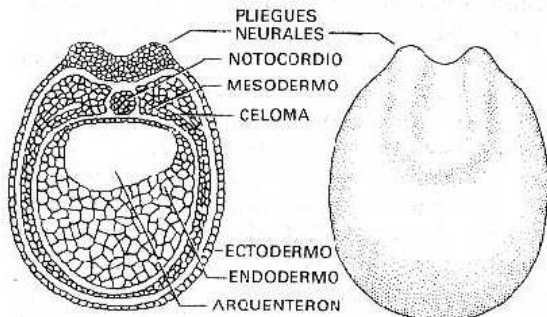
SECCION TRASVERSAL

ECTODERMO

MESODERMO

ARQUENTERON

ENDODERMO



FASE DE LOS PLIEGUES NEURALES

PLIEGUES NEURALES

NOTOCORDIO

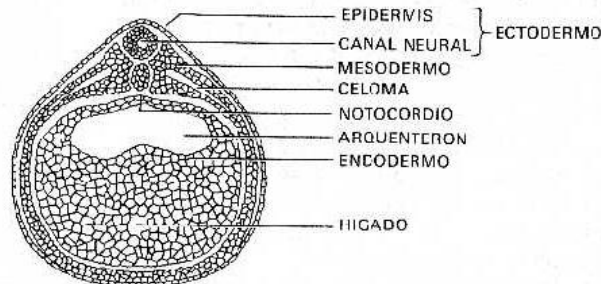
MESODERMO

CELOMA

ECTODERMO

ENDODERMO

ARQUENTERON



FASE DE TUBO NEURAL

EPIDERMIS

CANAL NEURAL

MESODERMO

CELOMA

NOTOCORDIO

ARQUENTERON

ENDODERMO

HIGADO

ECTODERMO

## Primeras etapas de la embriogénesis

Fig. 22.1 Las etapas del de rana. (Continúa en la página.)

