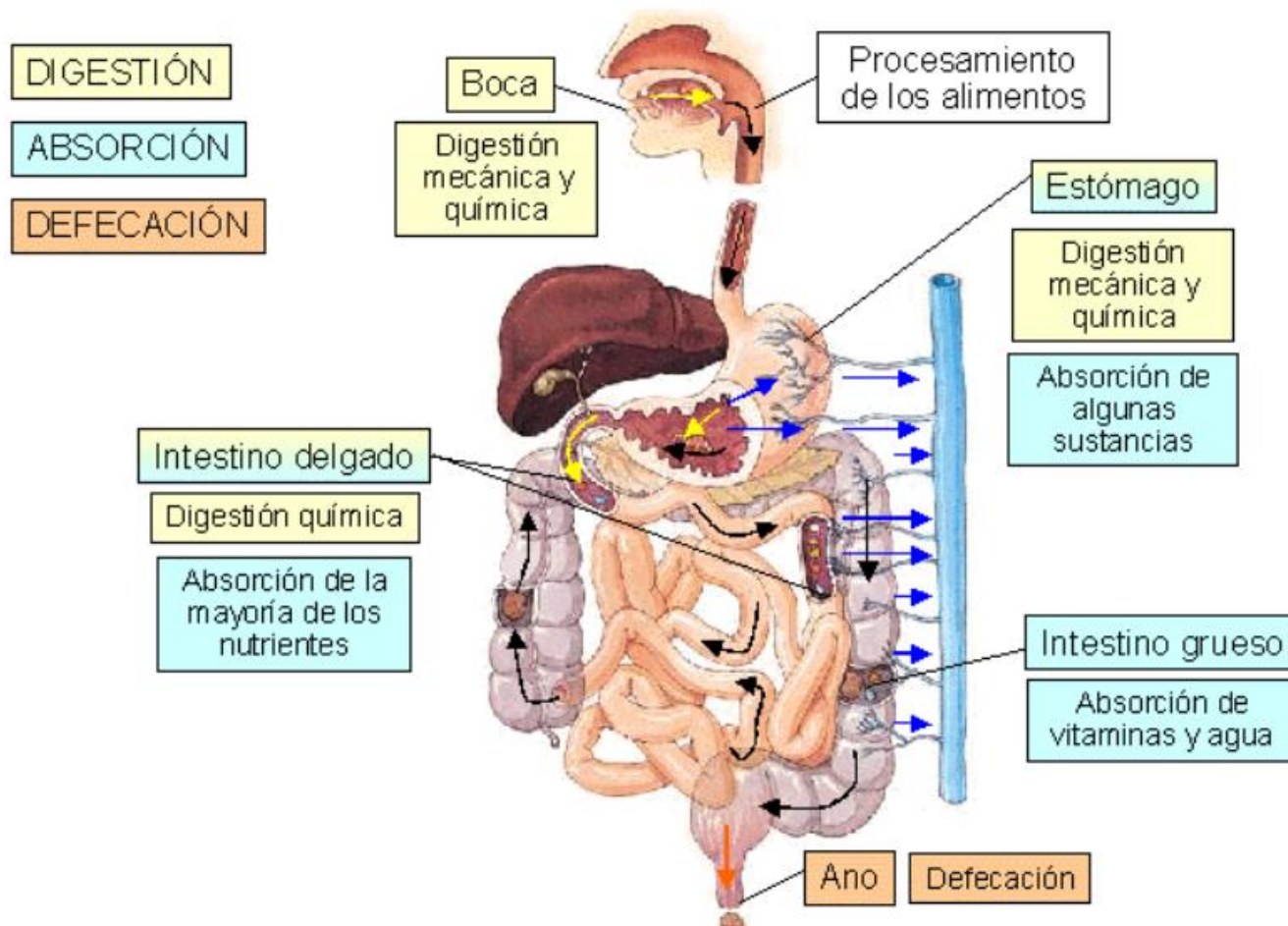
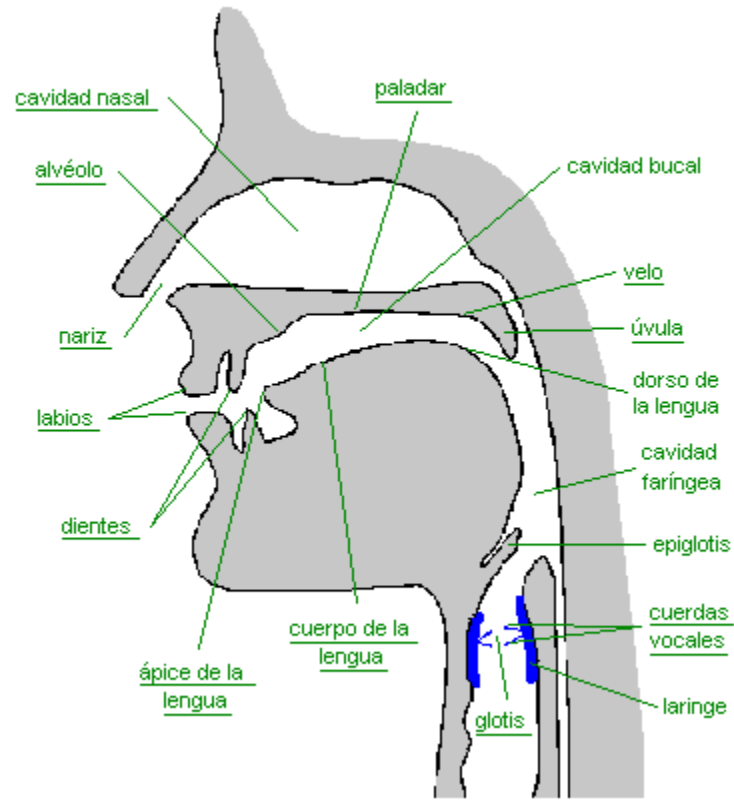


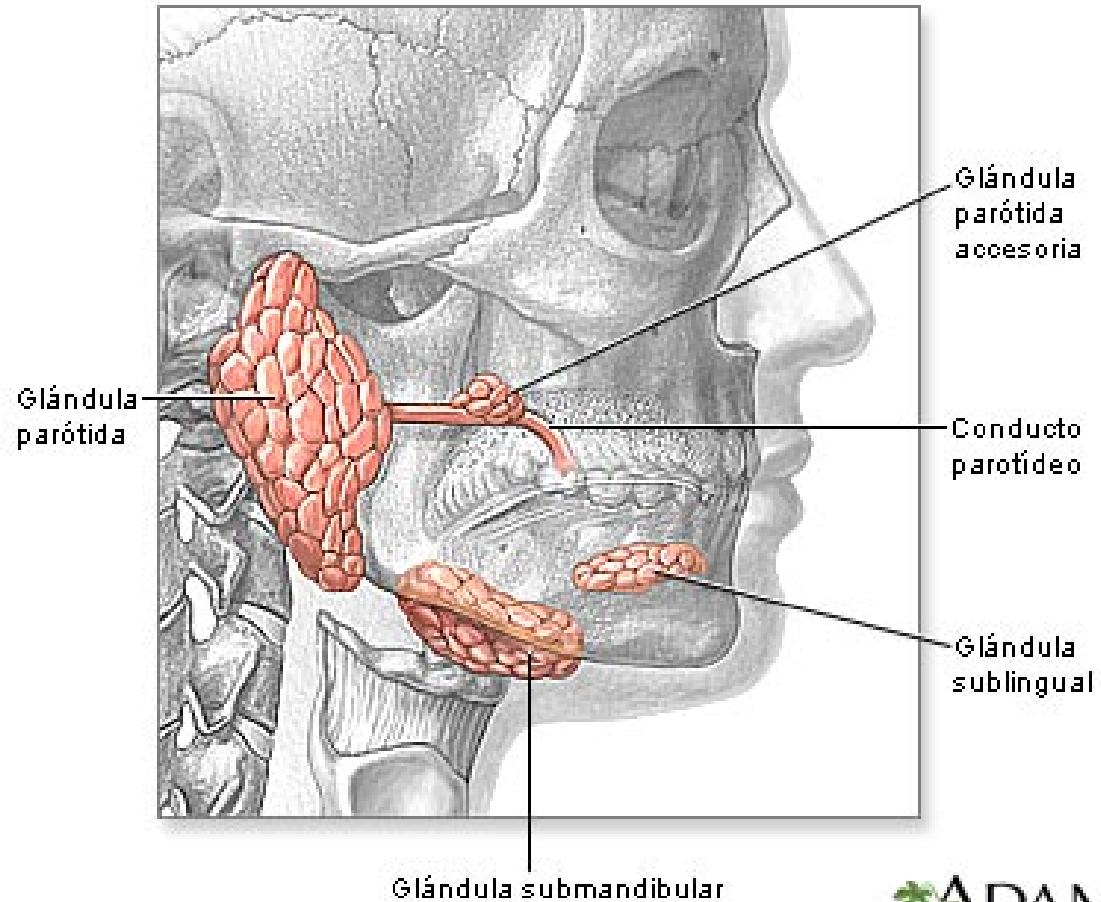
# Aparato digestivo humano



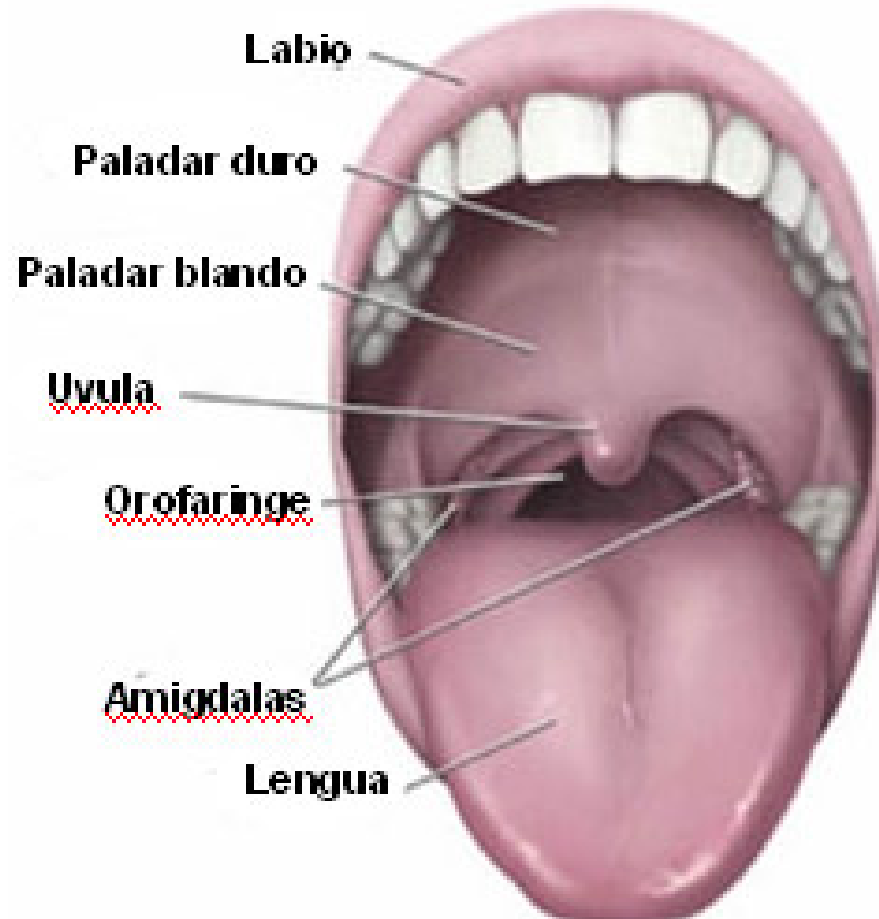
# Cavidad bucal

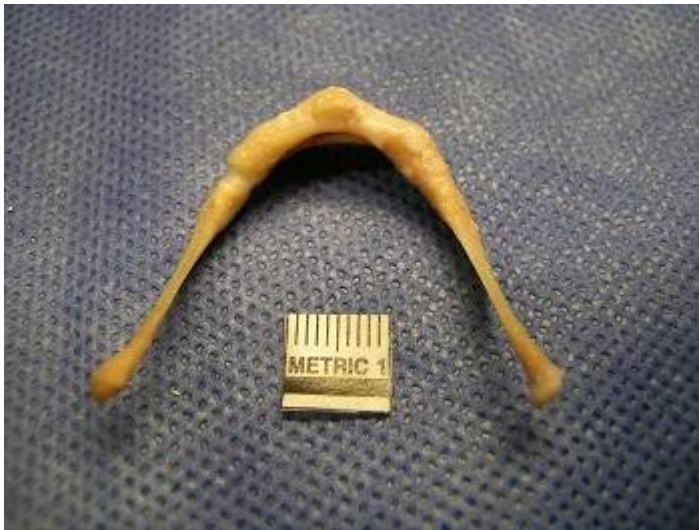

# Glándulas salivares



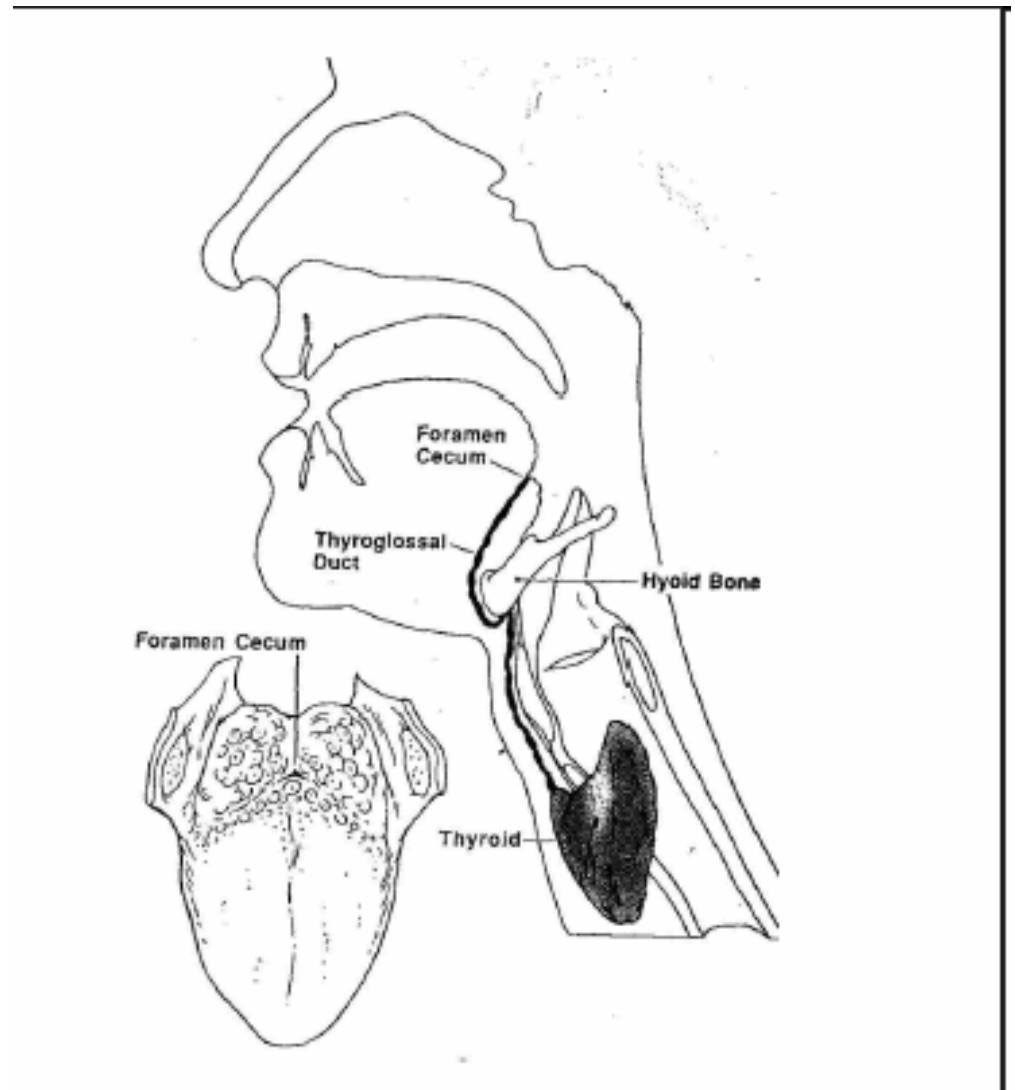
# Velo del paladar





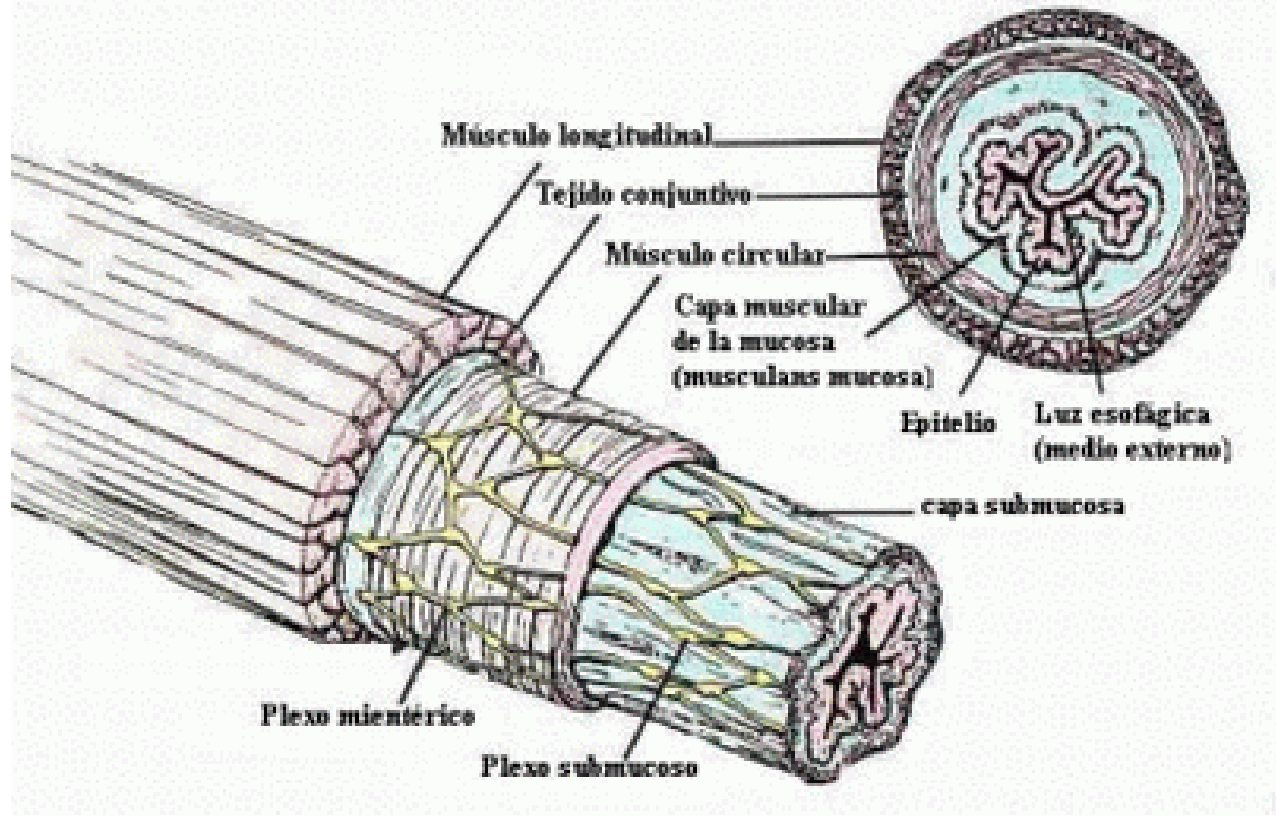
El hueso hioides tiene forma de U y un tamaño considerable (varios centímetros) sin embargo casi nunca se habla de él.

Se encuentra rodeado de músculos y su función es sostener la base de la lengua y la laringe.

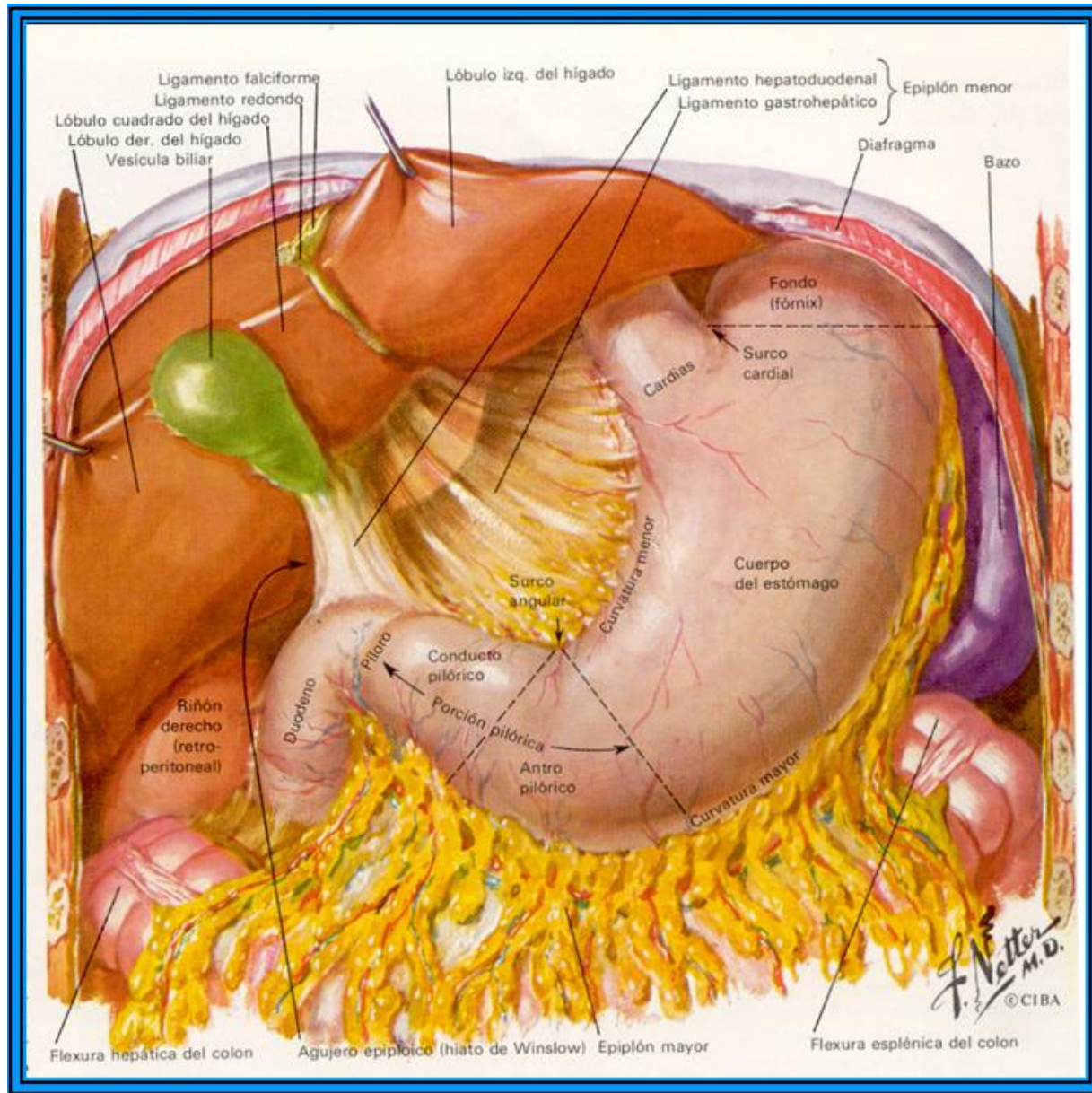


# Esófago

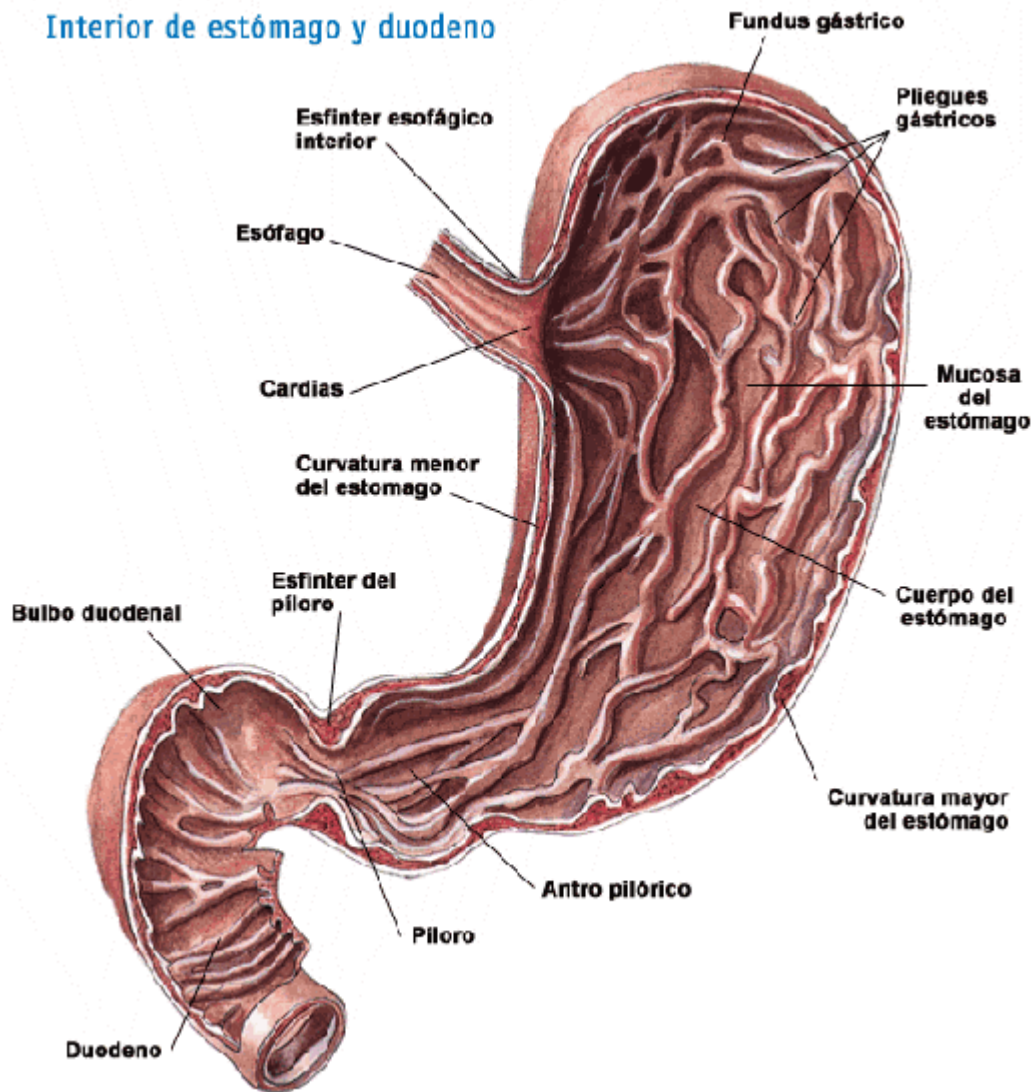
## Estructura básica del aparato digestivo - Esófago



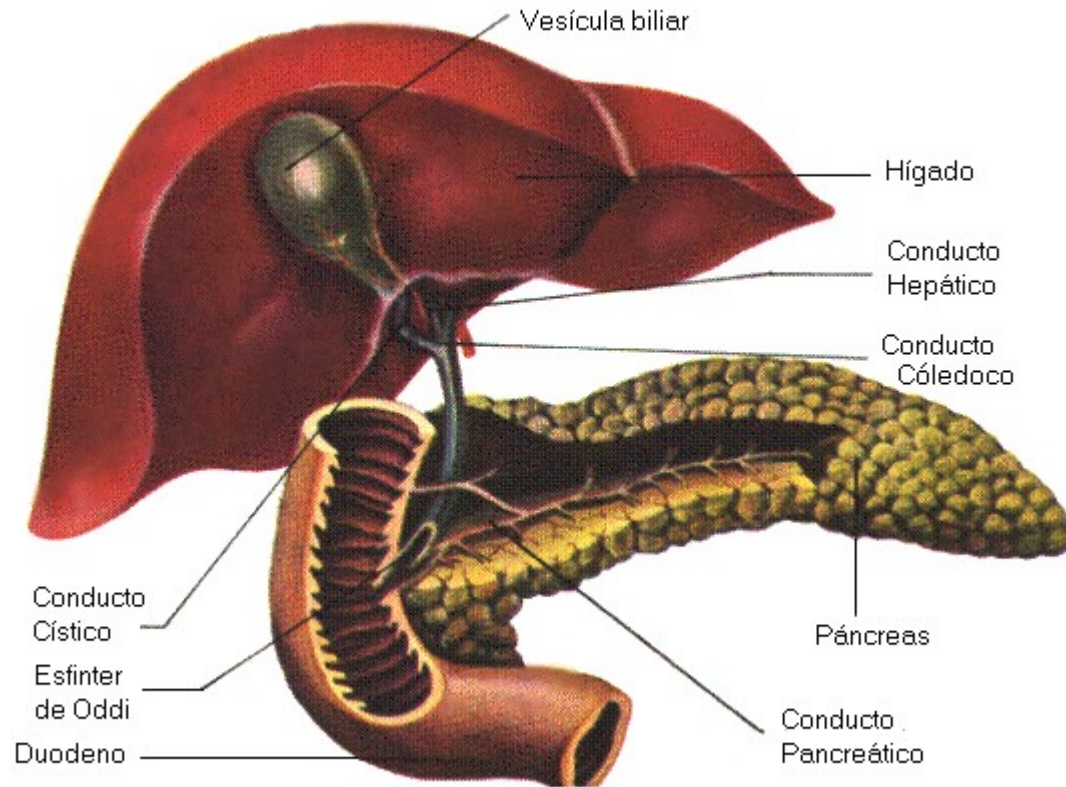
# Estómago



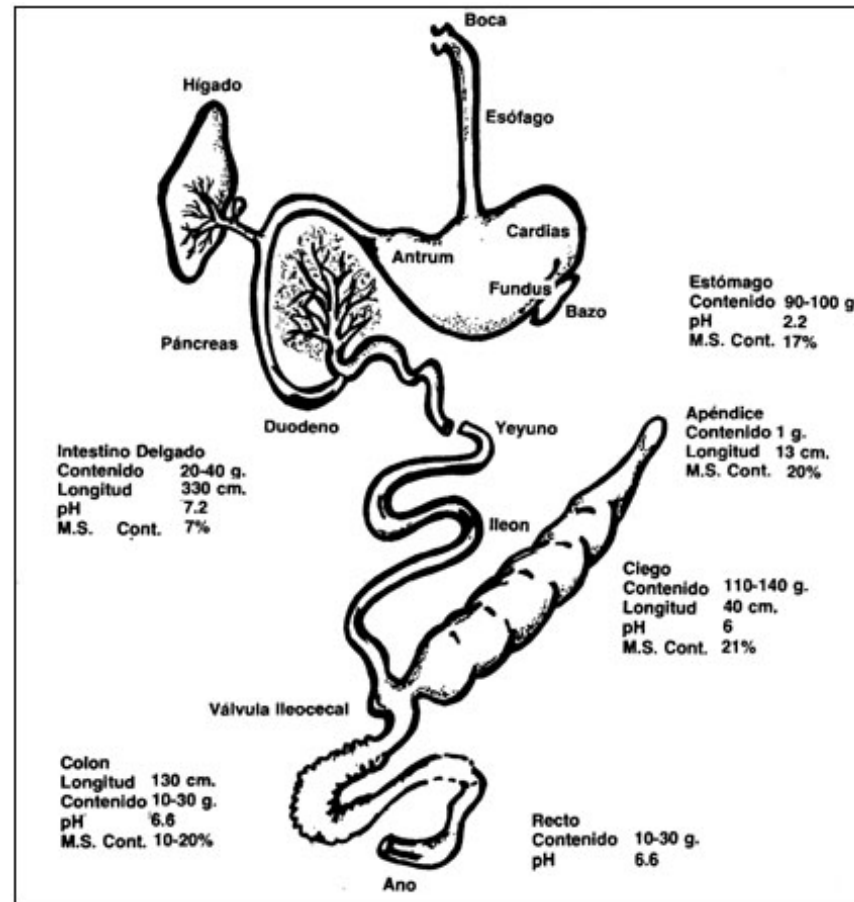
## Interior de estómago y duodeno



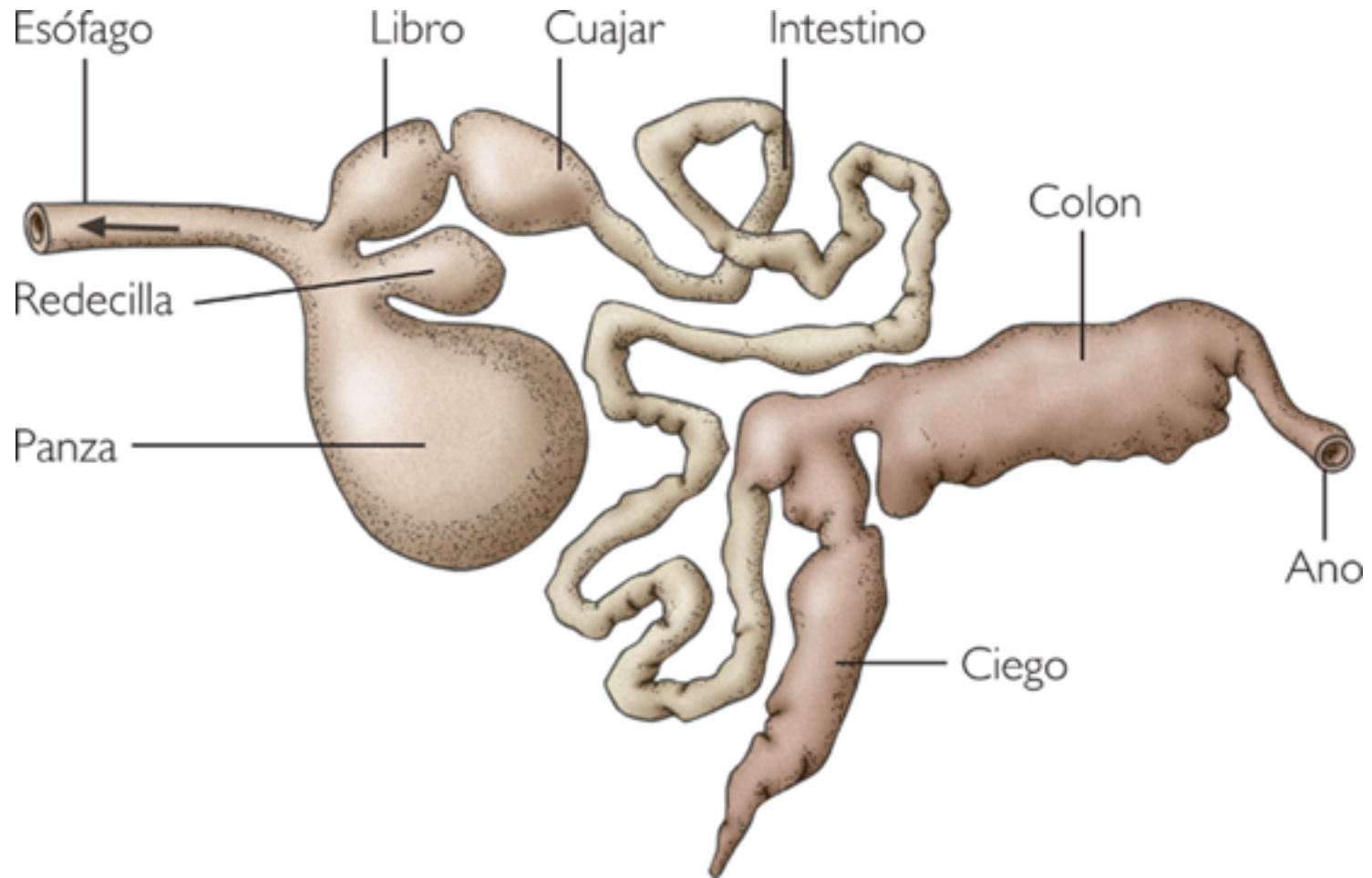
# Detalle de hígado, páncreas y duodeno



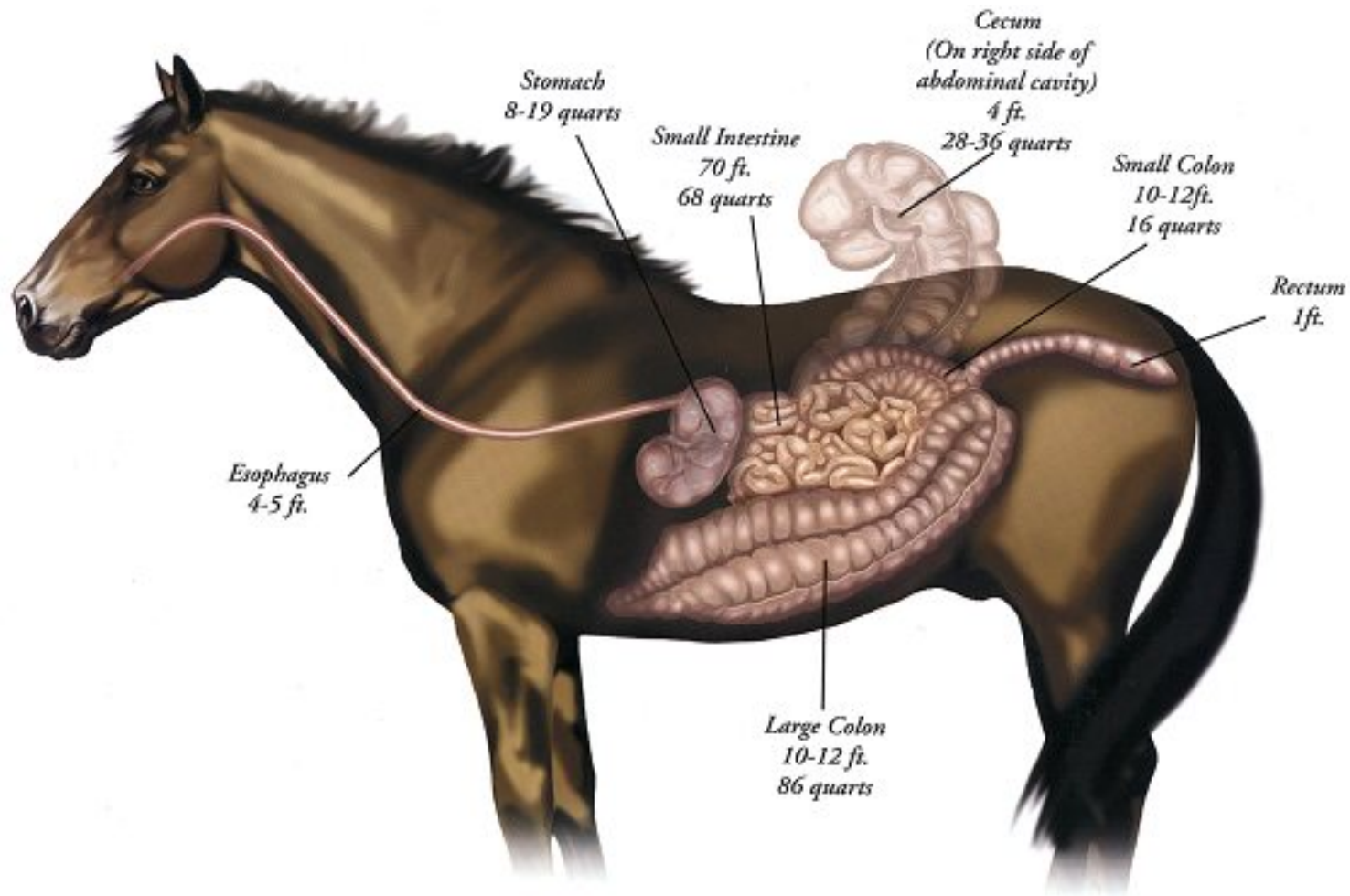
# Aparato digestivo de conejo



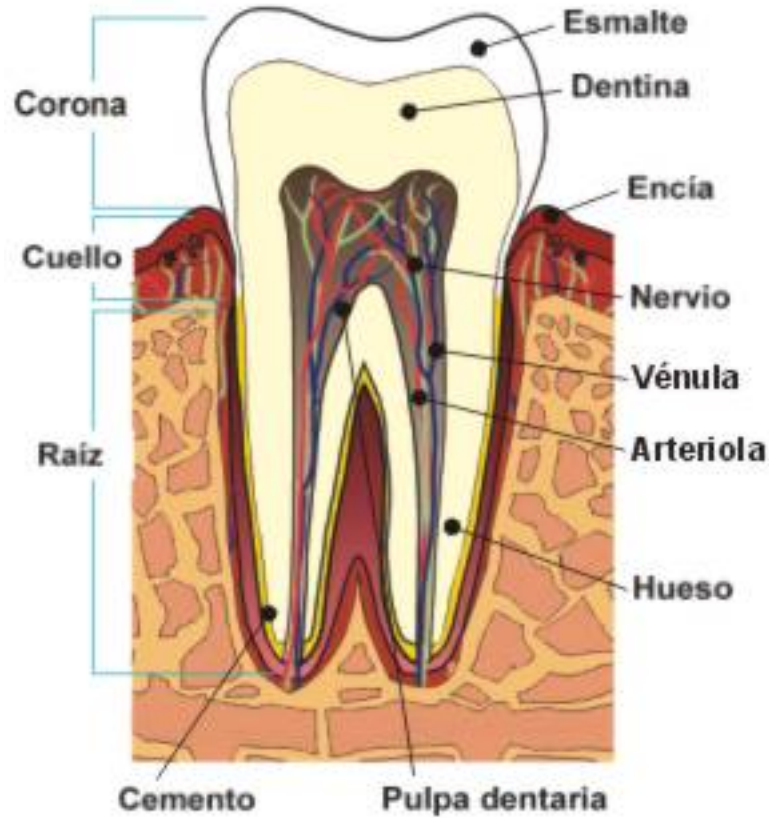
# Aparato digestivo de rumiante

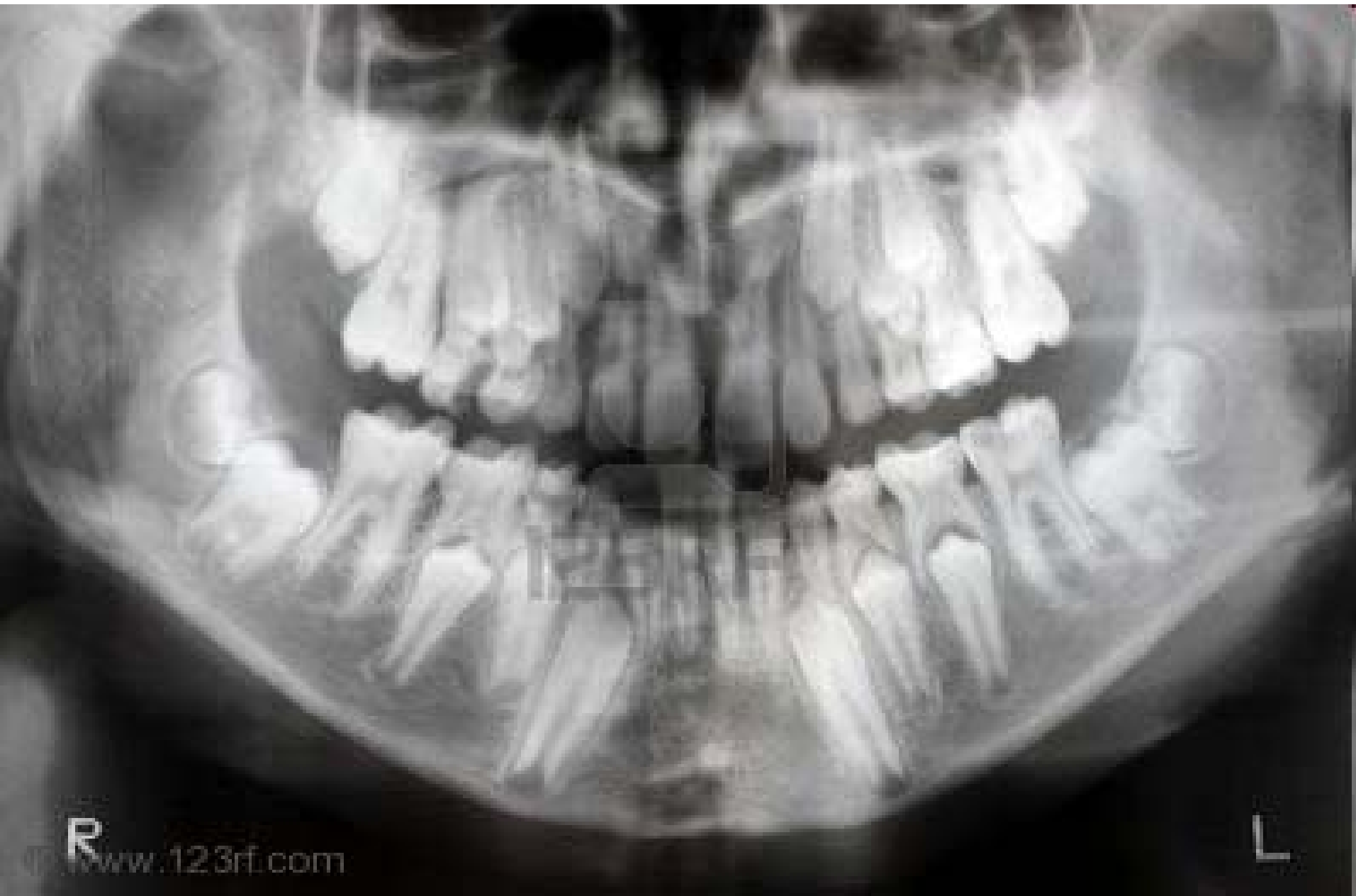

# Tubo digestivo de un caballo



# Esquema de un diente



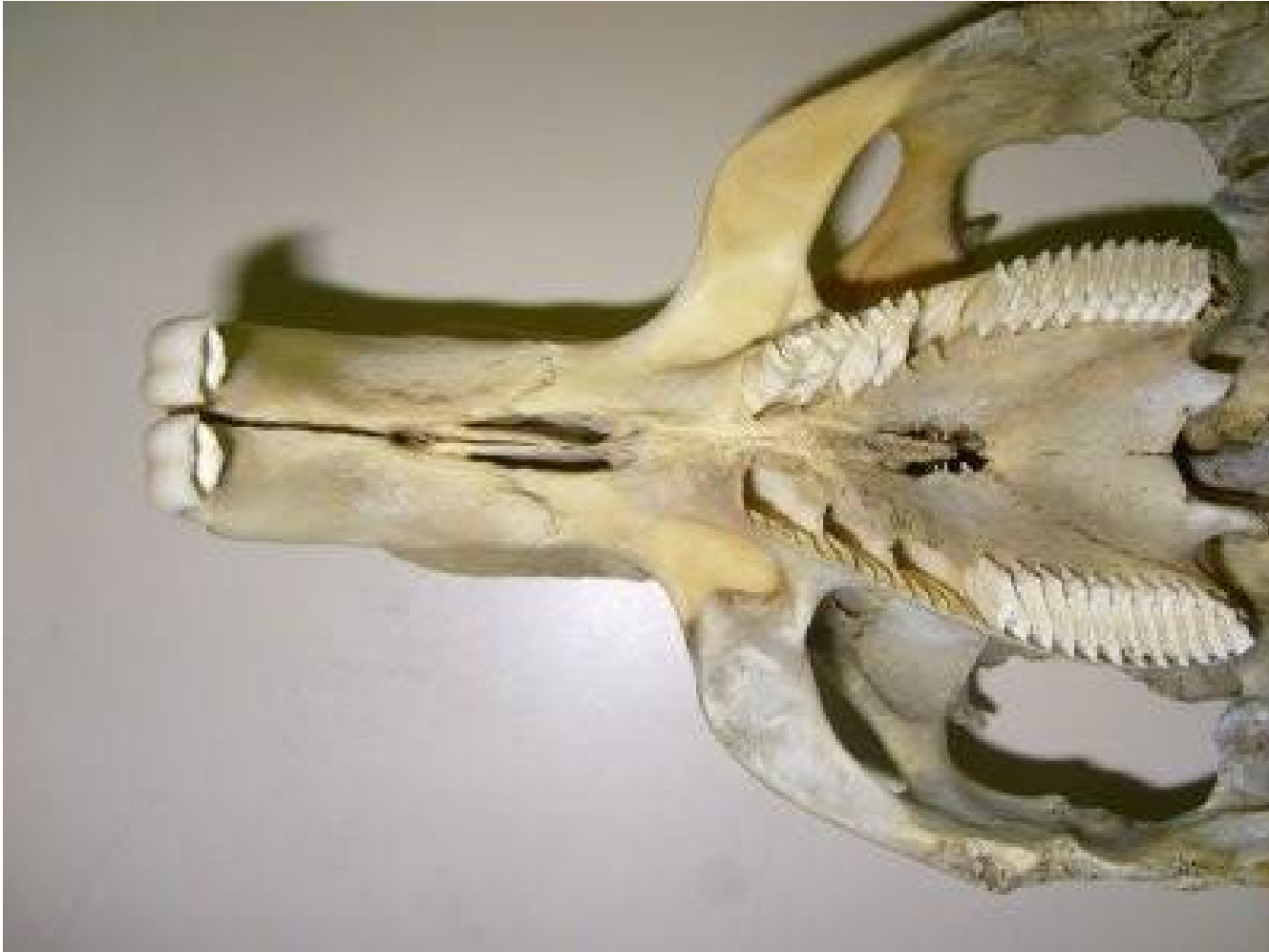

Dentadura en un niño de 8-10 años: se ven todavía dientes definitivos bajo los de leche

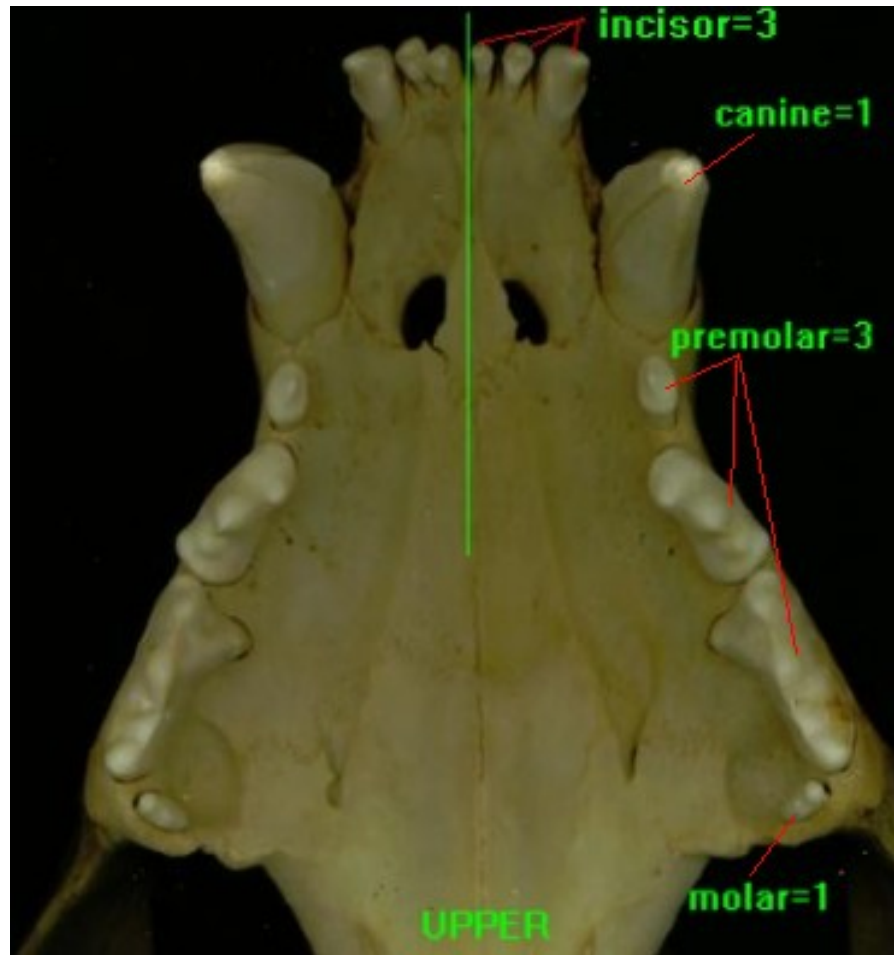
# Dentadura de conejo



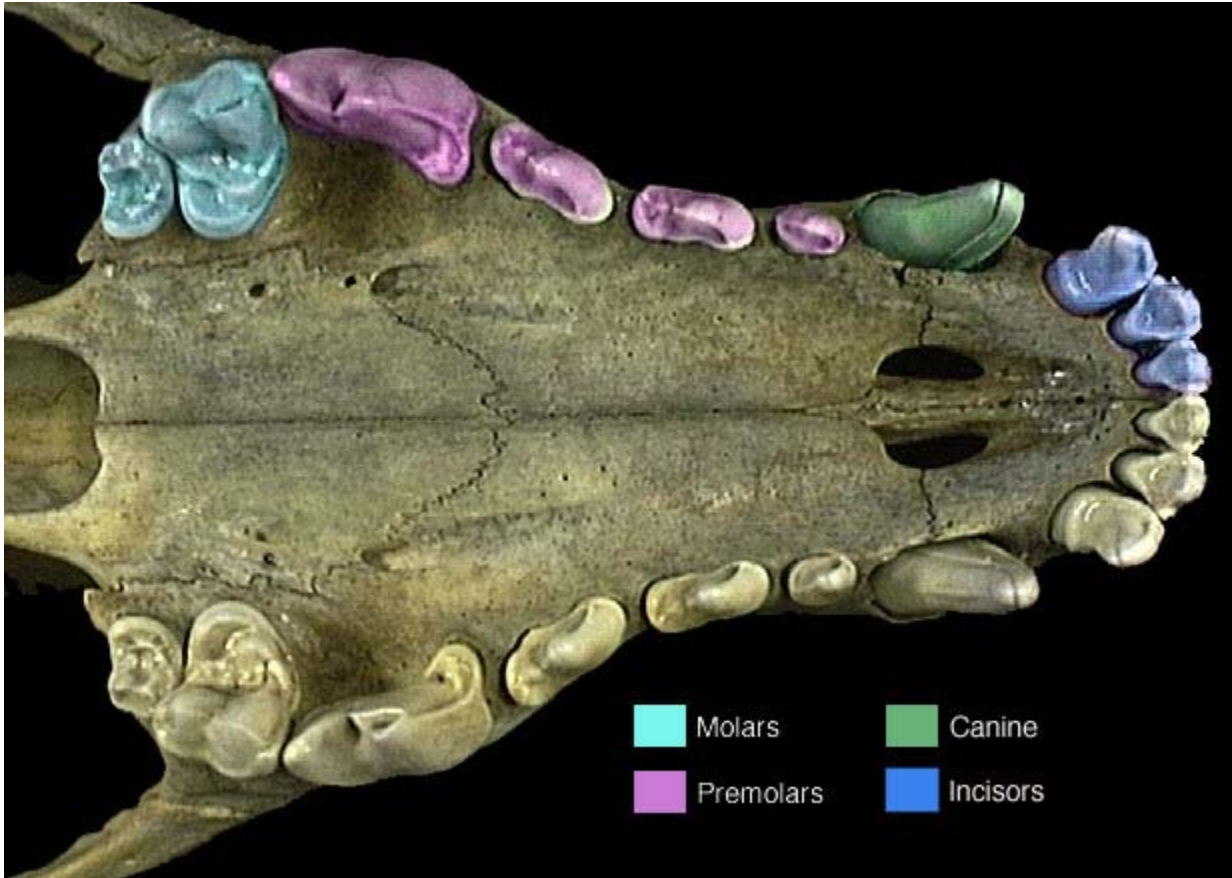
# Dentadura de un roedor (capibara)



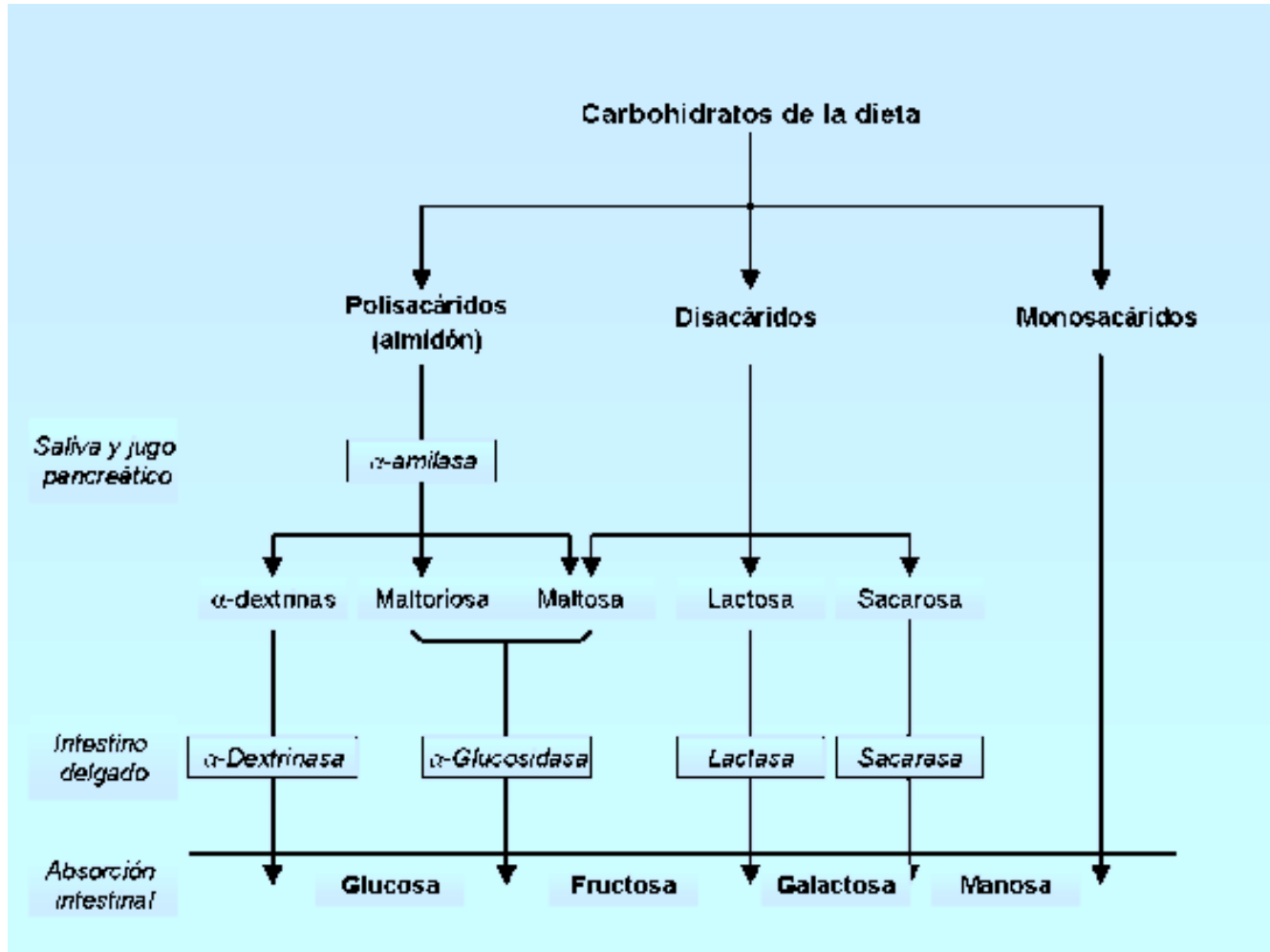
# Dentadura de un carnívoro



# Detalle fórmula dentaria de un carnívoro



# Ejemplos de enzimas digestivas de glúcidos

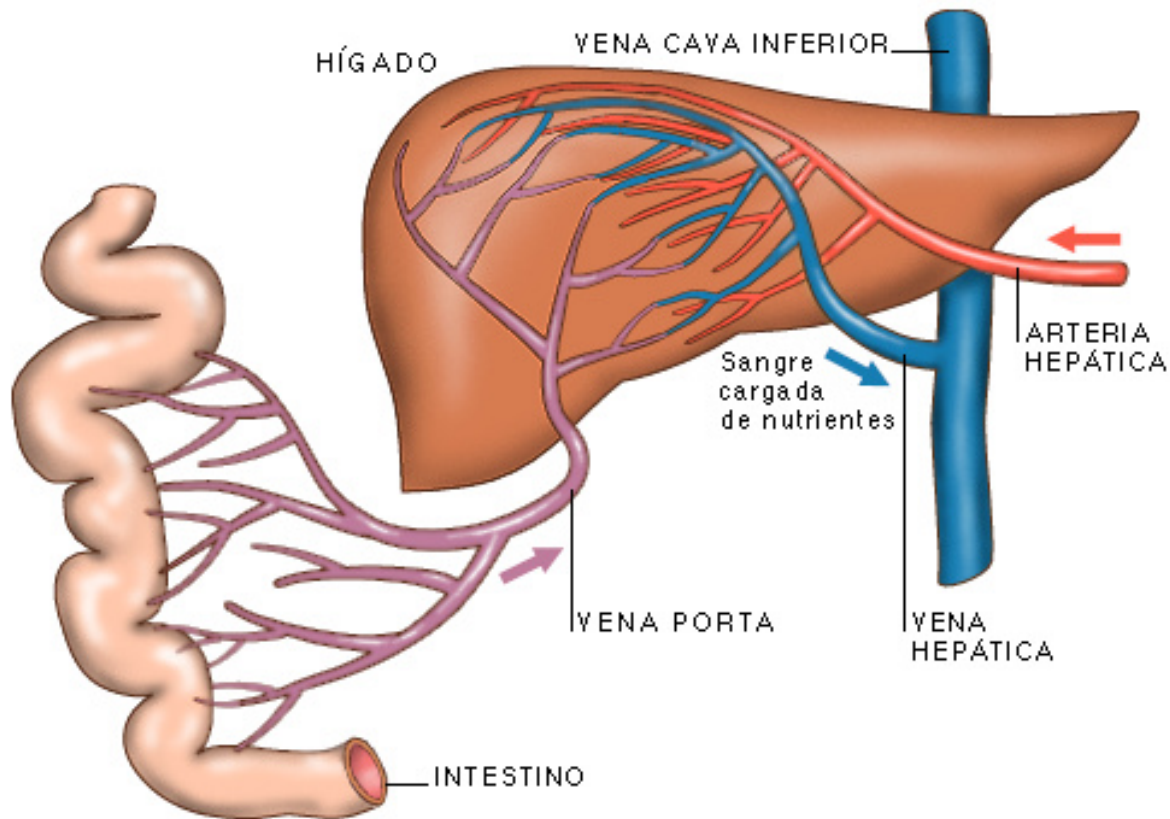


# Hormonas que intervienen en la digestión

## Hormonas que participan durante la digestión

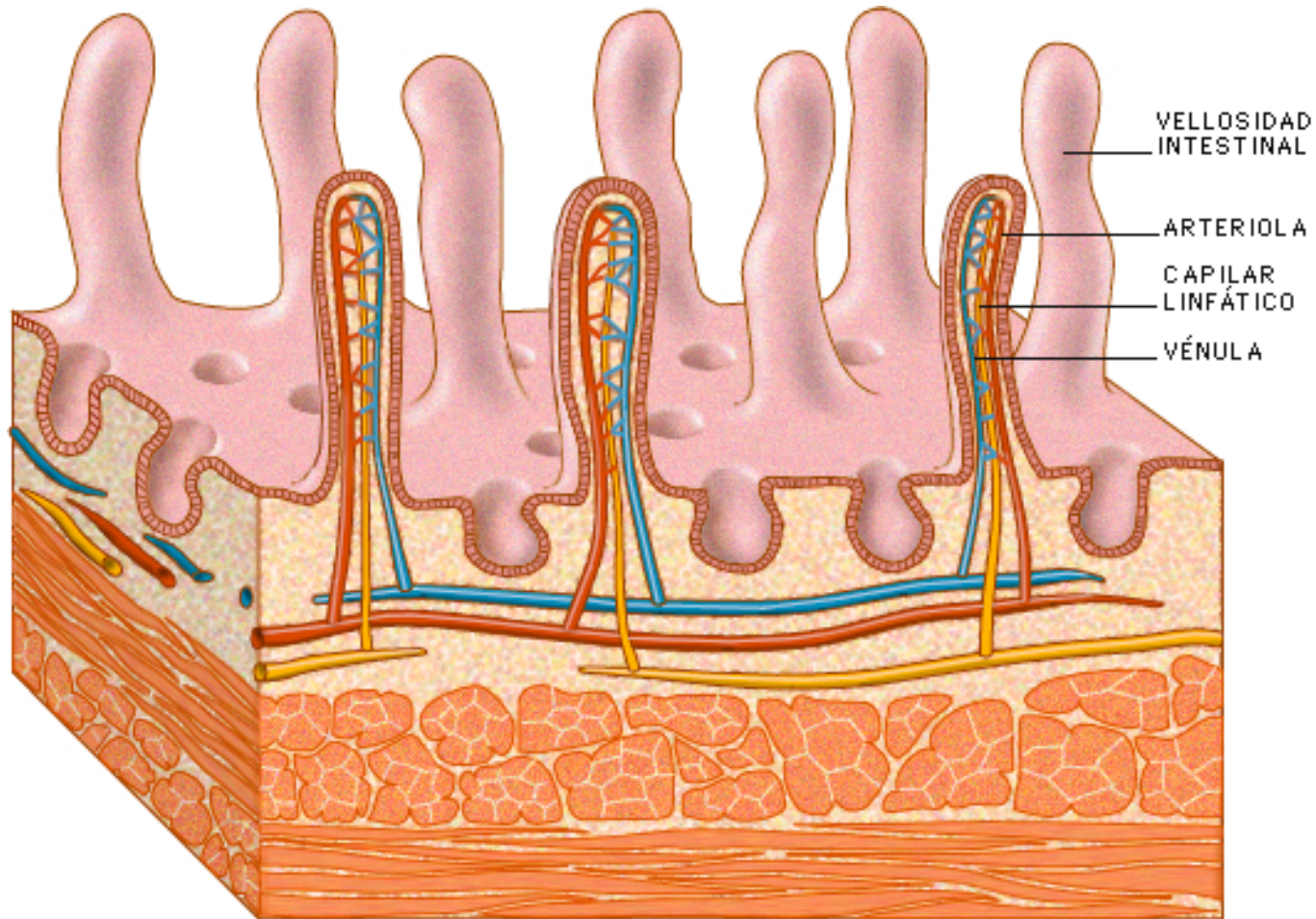
Hormona	Órgano en que se produce	Función
Gastrina	Estómago	Que las glándulas gástricas secreten pepsina y ác. clorhídrico.
Enterogastrina	Intestino delgado	Que se reduzca el movimiento del estómago.
Secretina	Intestino delgado	Que el páncreas secrete bicarbonato.
Pancreocimina	Intestino delgado	Que el páncreas secrete enzimas digestivas.
Colecistoquinina	Intestino delgado	Que se estimule la secreción de enzimas y se movilice calcio de los huesos.
Insulina	Páncreas	Que se transporte glucosa a los tejidos.
Glucagón	Páncreas	Que se eleven los niveles de glucosa en sangre.

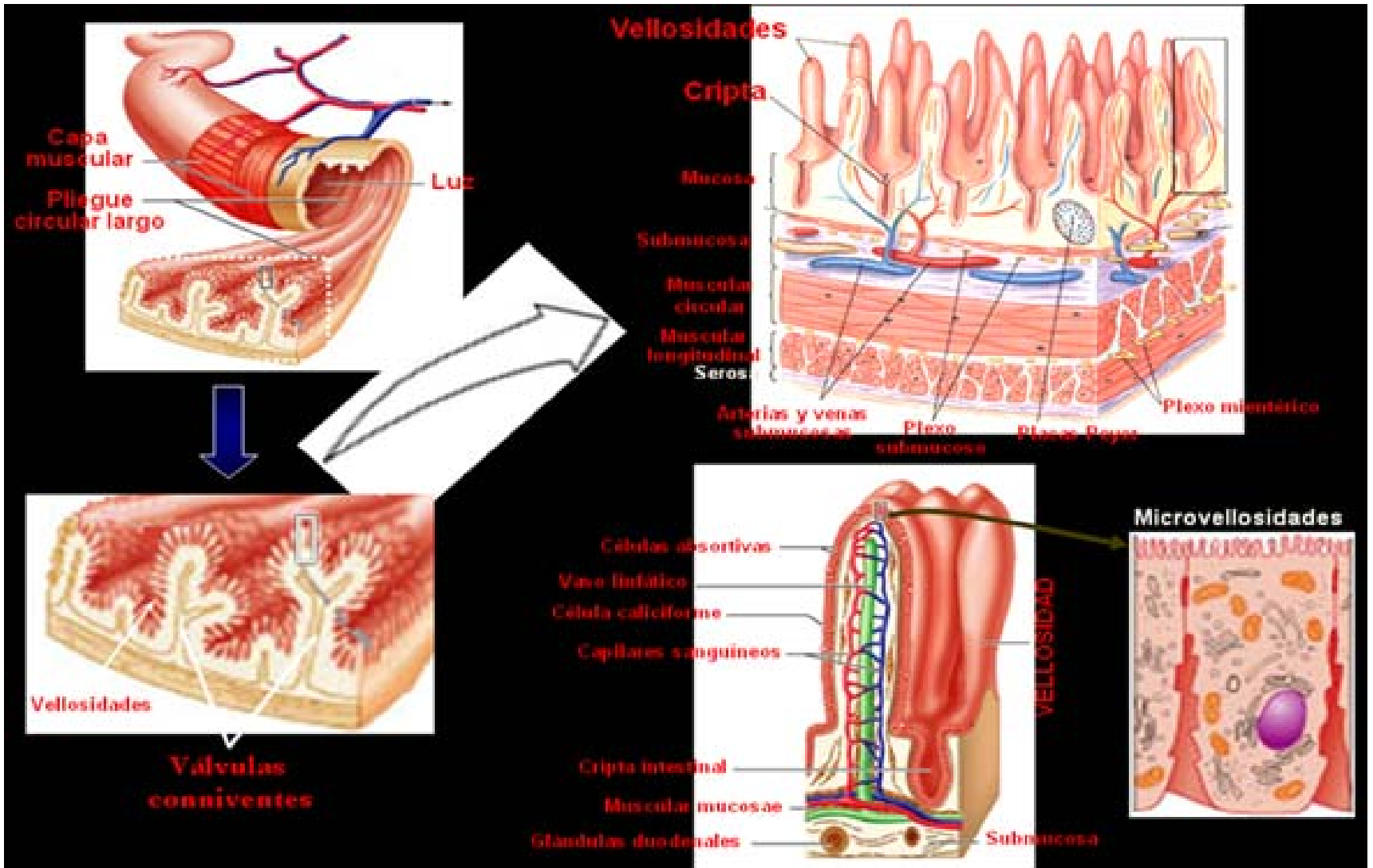
# Sistema portahepático



- La vena hepática es también conocida como suprahepática

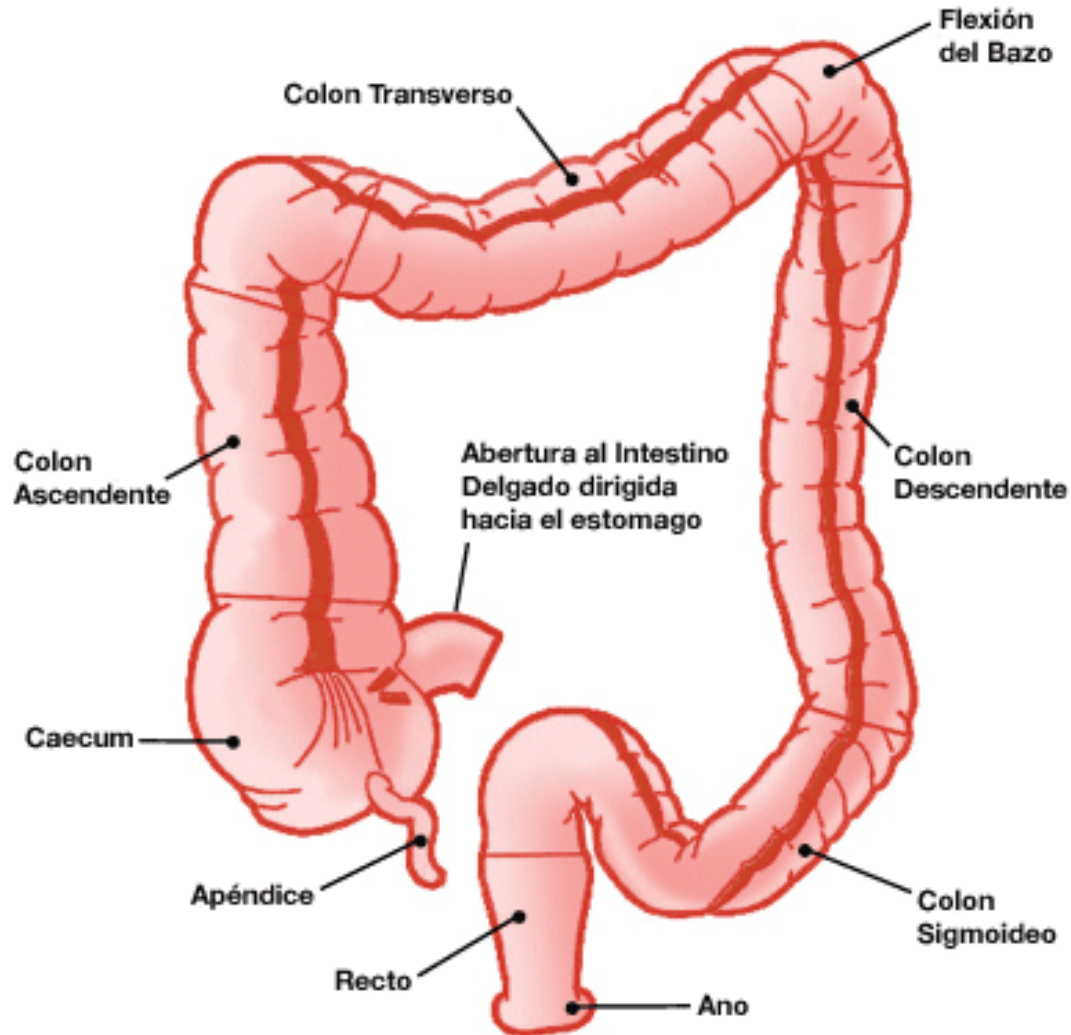
# Vellosidades intestinales

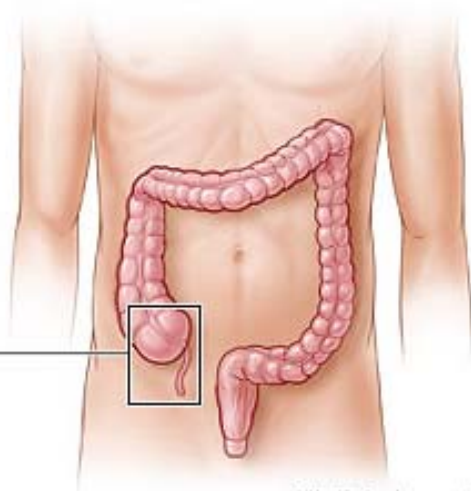
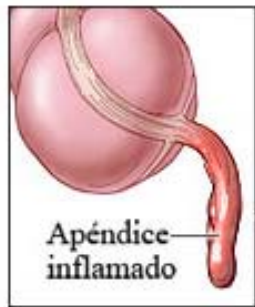




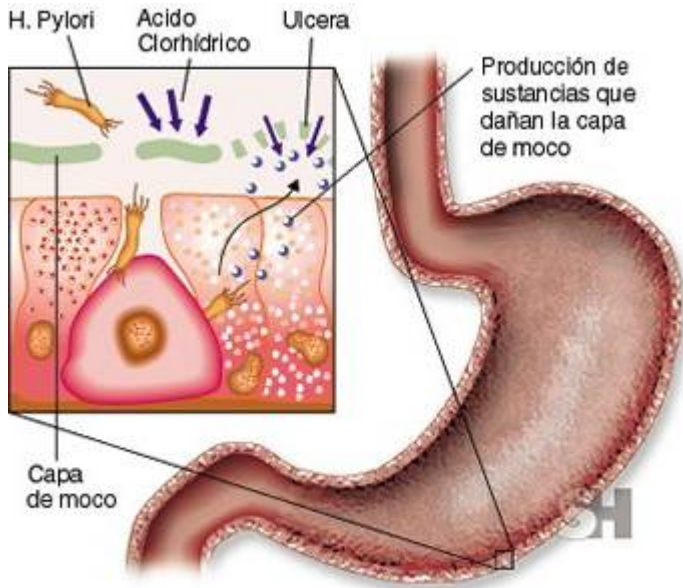
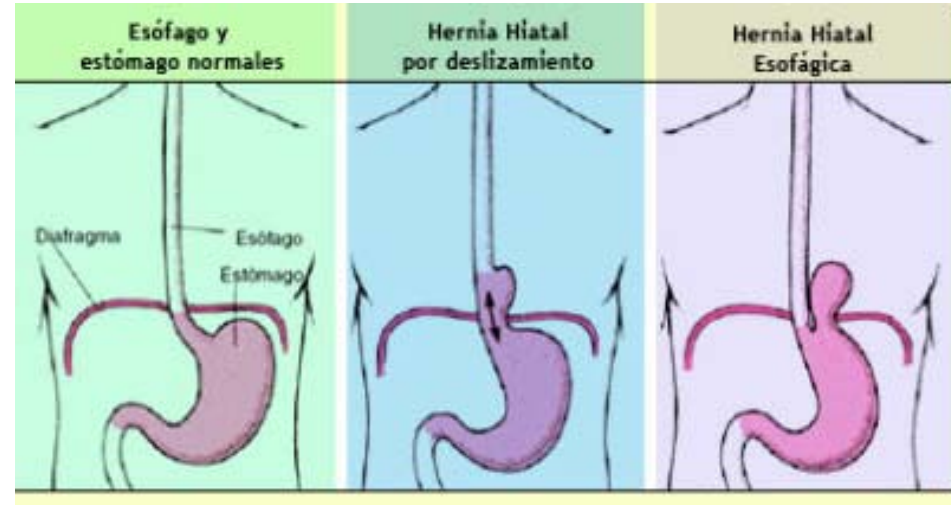
Observa las microvellosidades (repliegues de la membrana de las células que forman las vellosidades, en la cara que da a la luz del tubo)

# Intestino grueso





© Healthwise, Incorporated



Algunas dolencias del aparato digestivo